Tetanie und Staarbildung

Ein Beitrag zur Pathologie und pathologischen Anatomie der Linse

Von

Dr. Albert Peters

Privatdocenten der Augenheilkunde an der Universität Bonn

Mit einer Tafel

Bonn

Verlag von Friedrich Cohen

1898.

Meinem verehrten Lehrer und Freunde

Herrn Prof. M. Nussbaum

gewidmet.

Inhalt.

Seite

I. Klinischer Theil 7
II. Anatomischer Theil 23
III. Bedeutung der Kernschrumpfung für Schicht-, Tetanie- und Altersstaare 38
IV. Schluss 61

I.

Die von mir[1]) vor einigen Jahren auf Grund der genaueren anatomischen Untersuchung eines beiderseitigen, in der Kapsel erhaltenen Schichtstaares aufgestellte Hypothese, dass diese Staarform lediglich einer Kernschrumpfung in Folge mangelnder Zufuhr normalen Nährmateriales ihre Entstehung verdanke, hat sich bisher der Zustimmung der Herren Fachgenossen nur in sehr bescheidenem Maasse zu erfreuen gehabt, obwohl in der Zwischenzeit eine Widerlegung meiner Ansichten nicht stattgefunden hat. Man hat sich stets damit begnügt, das Vorhandensein einer starken Kernschrumpfung in meinen beiden Fällen anzuerkennen, ist aber niemals eingehend der Frage näher getreten, ob sie sich überhaupt anders erklären liessen als durch die Annahme einer Kernschrumpfung. Fortgesetzte Untersuchungen geben mir nun das Material an die Hand, jener Hypothese noch eine festere Stütze zu verleihen, und zwar ist es besonders die aus den klinischen und anatomischen Erscheinungen einer anderen Staarform gewonnene Erkenntniss, welche mich veranlasst, auch die Frage nach der Entstehung des Schichtstaares nochmals eingehend zu erörtern[2]).

Zum Ausgangspunkt der nachfolgenden Untersuchungen dienen mir 2 Fälle von Cataractbildung bei Frauen im mitt-

1) v. Graefe's Archiv für Ophthalmologie Br. 39, 1 und 40, 3.

2) Der verehrte Referent, der die Erkrankungen der Linse in den Berichten über die Fortschritte der pathologischen Anatomie von Lubarsch und Ostertag bearbeitet, möge mir verzeihen, wenn dies nochmals „mit grossem Ernste" geschieht, da ich davon mehr für die Förderung unserer lückenhaften Kenntnisse auf diesem Gebiete erwarten darf, als von der vom Ref. beliebten Form der Berichterstattung.

leren Lebensalter, welche geeignet sind, die bereits früher von mir betonte genetische Zusammengehörigkeit mit den Schichtstaarformen zu beweisen. Während in dem einen Falle ein Unterschied von einem reifen Altersstaar in klinischer Beziehung nicht gefunden werden konnte, handelte es sich in dem anderen um eine Cataracta nuclearis, von welcher Form O. Becker[1]) folgende Beschreibung entworfen hat: „Es ist eine Staarform bei älteren Leuten, bei der nicht nur der Kern mit ergriffen ist, sondern in welcher der Kern auch zuerst vorzugsweise und lange Zeit hindurch allein in Staarmasse umgewandelt wird. Das Alter schwankt zwischen 40 und 50 Jahren. Die Individuen zeigen fast immer schon in ihrem Aussehen ein durch lange Zeit gestörtes Allgemeinbefinden. Es sind marastische, durch Krankheit, übermässige körperliche Anstrengungen, vielfache oder schwere Geburten, Noth, Kummer und Sorgen herabgekommene Leute. Verhältnissmässig oft ergiebt die Anamnese, dass Krämpfe, bei Frauen wohl meist hysterischer Natur, voraufgegangen sind."

Becker verdankte die Kenntniss der letztgenannten wichtigen Thatsache, welche in der Folge öfters bestätigt wurde, einer mündlichen Mittheilung von Saemisch, der sich jedoch über die Natur der Krämpfe nicht geäussert hat. Eine genauere Definition resp. klinische Analyse dieser Krämpfe wurde ebensowenig von den späteren Autoren versucht, und es wird daher auch für die Folge schwierig sein, aus jenen Mittheilungen eine genaue Diagnose der zu Grunde liegenden Nervenkrankheit zu stellen.

Schon längst hegte ich die Vermuthung, dass es ganz speciell eine Krampfform geben muss, die für die Entstehung der Cataracta nuclearis verantwortlich zu machen ist, und deren Vorkommen und Häufigkeit besser mit dieser Staarform im Einklang steht, als dies beispielsweise betreffs der Hysterie oder der Epilepsie der Fall ist, und diese Vermuthung erhielt neue Nahrung, als ich einer Demonstration eines typischen Falles von Tetanie durch Herrn Prof. Fr. Schultze beiwohnte und daraus Gelegenheit nahm, mich mit dieser eigenartigen Erkrankung näher zu beschäftigen. Es befestigte

1) Handbuch v. Graefe-Saemisch Bd. V. S. 269.

sich dadurch die Ueberzeugung, dass in einer Reihe von Fällen von Cataracta nuclearis, welche ich während meiner Assistentenzeit zu sehen Gelegenheit hatte, zweifellos ähnliche Verhältnisse vorgelegen haben und dass von den zahlreichen aetiologischen Momenten, welche O. Becker anführt, lediglich das letzte von ausschlaggebender Bedeutung ist. Es ist mir noch sehr deutlich in Erinnerung, dass wir damals an der Klinik stets bei der Erhebung der Anamnese nicht nur die Frage an die Patientinnen — nur solche sind mir in Erinnerung — richteten, ob sie früher an Krämpfen gelitten hätten, sondern auch gleichzeitig danach forschten, ob nicht auch bei erhaltenem Bewusstsein in beiden Händen ein krampfhaftes Einziehen der Finger oder die vordemonstrirte sog. Geburtshelferstellung vorhanden gewesen sei. Es wurde das bei dieser Cataractform so regelmässig bejaht, dass ich s. Z. bei einem Besuche der Sattler'schen Klinik in Prag zum Erstaunen einiger Collegen diese Coincidenz an einem Falle sofort feststellen konnte, worauf O. Becker, der zufällig in der Klinik anwesend war, die Herren Collegen darauf hinwies, dass Saemisch das Verdienst gebühre, auf diesen eigenartigen Zusammenhang, wenn auch nur mündlich, aufmerksam gemacht zu haben.

Der lebhafte Wunsch, noch einmal in einem solchen Falle eine genaue Anamnese erheben und eine genaue Untersuchung des Nervensystems vornehmen zu können, wurde erst in diesem Jahre erfüllt, und es hat sich meine Vermuthung, dass jene Krämpfe durch Tetanie bedingt seien, bei 2 Fällen vollkommen bestätigt. Inzwischen erschienen zwei interessante Arbeiten von Wettendorfer[1]), der über 3 Fälle von „juvenilem" Totalstaar in Folge von Tetanie berichtete und dabei die Vermuthung aussprach, „dass vielleicht mancher Fall von Krampfneurosen unter den von ihm zusammengestellten Fällen aus der Literatur, die totale Staarbildung im Gefolge hatten, bei der heutigen Kenntniss der Tetanie sich als solche herausgestellt hätten, ferner, dass mancher jener Krampfzustände bei Frauen, über deren Natur sich Saemisch nicht näher äusserte, zur Tetanie zu rechnen war".

1) Wiener med. Wochenschrift 1897. No. 11, 12 und 36.

Ich halte diese Vermuthung Wettendorfer's, wie das aus dem oben Gesagten schon hervorgeht, für durchaus gerechtfertigt, und ich glaube, dass bald, nachdem einmal die Aufmerksamkeit auf diesen ursächlichen Zusammenhang zwischen Tetanie und Cataract gelenkt ist, die Anzahl der einschlägigen Fälle sich mehren wird.

Die von mir beobachteten Fälle sind folgende:

1. Fall.

Frau A. H., 36 J., aus Reinshagen. (Fig. I.)

Die Mutter litt an Krämpfen und später am grauen Staar. Die Geschwister sind gesund. Pat. war als Kind, abgesehen von Infectionskrankheiten, gesund, jedoch öfters „blutarm". 1873 litt sie an beiderseitigen Hornhautgeschwüren. Das erste Kind wurde 1887 geboren, das zweite 1888 todt geboren. Während der Schwangerschaft litt Pat. viel an Diarrhöen. Die ersten Krämpfe traten 1892 auf nach langdauerndem Darmcatarrh und Erkältungen mit Unwohlsein, Kopfschmerzen und Erbrechen als Vorboten. Die Krämpfe begannen in beiden Händen; die Hände waren „steif", der Daumen mit dem Zeigefinger in Contact, die anderen Finger im Metacarpo-phalangeal-Gelenk gebeugt, sonst gestreekt. Dann traten Krämpfe in den Füssen und im Rücken auf; auch die Bauchmuskeln contrahirten sich zuweilen. Es traten Athembeschwerden und Cyanose auf; das Sprechen und Schlucken war erschwert; Blasenstörungen fehlten. Die Anfälle traten bis zu 10 Malen am Tage auf und dauerten ca. $^1/_4$ Stunde; Bewusstlosigkeit trat niemals ein. Zwischen den Anfällen fühlte sich Pat. sehr schwach und war oft bettlägerig. Die einzelnen Attacken dauerten meist 3 Monate; im Winter traten sie häufiger auf, als im Sommer. Seit 1896 sind die Anfälle seltener und kürzer; sie kommen besonders nach Aufregungen und nach Diarrhöen vor, die noch immer häufig auftreten.

Die Krämpfe beginnen stets in Armen und Beinen; in letzter Zeit „bleibt der Kopf frei". Nur bei Versuchen, die Diarrhöe zu beseitigen, treten auch Krämpfe im Bereiche des Kopfes, des Gesichtes und der Augen hinzu. Die Augen seien im Anfall unbeweglich und das Sehvermögen anfangs immer stark herabgesetzt gewesen, bis der Anfall vorüber war. Nach einiger Zeit traten jedoch dauernde Störungen des früher erheblich besseren Sehvermögens für die Ferne und Nähe auf, die langsam zunahmen.

Zur Zeit der ersten Untersuchung (20./6. 97) war Pat. im Uebrigen gesund und hatte speciell nicht mehr über Störungen von Seiten des Nervensystems zu klagen; sie ist gut genährt; die Hautfarbe jedoch blass.

Die Untersuchung des Nervensystems, die Herr College Thomsen vorzunehmen die Güte hatte, ergab, dass im Bereiche der Hirnnerven nichts Abnormes zu finden war. Die Reflexe sind normal; Triceps jedoch schwach. Die motorische Kraft ist gering. Am rechten Arm gelingt es durch Druck auf die Cubitalgefässe und auf den Nervus ulnaris schmerzhafte Empfindung in der Ulnarseite der Hand und unregelmässige Einzelbewegungen der Finger hervorzurufen.

Bei dem späteren Krankenhausaufenthalt haben wir uns jedoch wiederholt davon überzeugen können, dass diese Compressionen gelegentlich auch noch deutliche Contracturen der Hand in sog. Geburtshelferstellung hervorriefen, wobei Pat. spontan angab, dass die früheren Krämpfe in derselben Weise aufgetreten seien. Im Krankenhause trat einmal spontan ein leichter Anfall auf, den ich leider nicht beobachten konnte; es gelang jedoch kurz nachher typische Contractur durch Druck am rechten Arm auszulösen. Eine deutliche Steigerung der electrischen Erregbarkeit war nicht nachweisbar, ebensowenig das Facialisphaenomen.

Die Untersuchung der Augen ergab nun, dass es sich beiderseits um Cataract handelte bei diffusen Hornhauttrübungen, die indessen genauen Einblick in die Linsenveränderungen gestatteten. Es fand sich beiderseits in nahezu gleicher Ausdehnung und Intensität eine Kerntrübung in der Linse, die einen Durchmesser von $4-4^1/_2$ mm hatte. Die Grenze nach der Corticalis zu ist keine scharfe, ohne dass deutliche Speichen oder Striche sichtbar sind. Die Corticalis ist diffus milchig getrübt, jedoch nicht vollständig, so dass noch an der Peripherie rothes Licht durchscheint, während im Centrum der graue Farbenton bei Durchleuchtung vorherrscht.

Da die Corticalistrübung auch am linken Auge noch nicht sehr ausgedehnt war und derartige Staare ohnehin immer beträchtliche klebrige Reste zurückzulassen pflegen, zog ich es vor, zunächst eine praeparatorische Iridectomie zu machen (24./6. 97). Am 13. October wurde dann die Extraction nach oben ausgeführt, ohne dass objectiv eine erhebliche Zunahme der Corticalistrübung zu constatiren gewesen wäre. Glücklicherweise war der

Schnitt gross genug, um einem grossen bernsteingelben Kern den Durchtritt zu gestatten, an welchem noch an einer Stelle eine ziemlich beträchtliche Schicht Corticalis anhaftete, während im Pupillargebiet noch grauweisse Massen sichtbar blieben, die durch das übliche Reibemanöver nicht entfernt werden konnten. Der Kern zeigte im Centrum eine milchige Trübung, deren Ausdehnung genau der vorher beobachteten entsprach, während der Kern selbst erheblich grösser war und eine ziemlich durchscheinende Peripherie besass. Nach Constatirung dieser Verhältnisse wurde die Linse sofort in Müller'sche Lösung gebracht.

Der Heilverlauf war ein durchaus normaler. Am 5. December stellte sich Pat. wieder vor mit einem Pupillargebiet, welches an einzelnen Stellen schwarz erschien, während im oberen Abschnitte noch graue Linsenreste sichtbar waren. Die Sehschärfe, die durch die Hornhauttrübungen stark beeinträchtigt wird, beträgt $^{20}/_{200}$ mit + 11,0 D; mit + 18,0 wird Jäger 8 gelesen.

2. Fall.

Der zweite Fall, bei welchem die Linse das typische Bild der Cataracta nuclearis nicht darbot, sondern sich wie eine reife Alterscataract verhielt, betraf die 40 Jahre alte

Frau A. H. aus Cardorf (Fig. II). Sie kommt am 7. Oct. 1897 in meine Poliklinik mit der Frage, ob am linken Auge eine Verbesserung des Sehvermögens durch eine Operation zu erzielen sei, nachdem eine 1894 am rechten Auge anderweitig vorgenommene Operation kein befriedigendes Sehvermögen ergeben habe. Es zeigte sich, dass beiderseits ein breites Iriscolobom nach oben angelegt war; rechts bestand ein ziemlich dichter Nachstaar, während links eine reife Cataract sichtbar war. Die Corticalis erwies sich als diffus getrübt bis in die vordersten Schichten hinein; der im Colobom sichtbare Linsenrand war intensiv grauweiss gefärbt und an einzelnen Stellen unregelmässig eingekerbt. Die Corticalistrübung war jedoch nicht sehr intensiv; es konnte vielmehr ziemlich sicher nachgewiesen werden, dass eine so deutliche Kerntrübung wie im Falle I fehlte, dass dieser zweite Fall also in Parallele zu setzen ist mit den senilen Totalstaaren. Die später zu beschreibenden Veränderungen an der Kernperipherie wurden jedoch durch die Corticalistrübung verdeckt. Da eine Contraindication nicht vorlag, so wurde am 13. Oct. die Extraction vorgenommen, wobei nach der Kapseleröffnung mit der Fliete durch Fingerdruck erst weiche Corticalismassen und dann ein

bernsteingelber, grosser, wohlerhaltener Kern entleert wurde, der gegen das Licht gehalten, an der Peripherie leicht getrübt, im Innern aber ziemlich klar erschien. Auffallend war, dass bei der sofort erfolgten Einlegung in Müller'sche Lösung die äussersten Schichten, die grau gefärbt waren, eine leichte radiäre Streifung zeigten, die durch Unregelmässigkeiten der Oberfläche bedingt war. Die Heilung erfolgte glatt; das Pupillargebiet zeigte nur geringe streifenförmige Kapselreste, sodass das Sehvermögen am 10. Nov. betrug: $^{20}/_{70}$ mit + 11,0 D; Jäger 1 mit + 20,0 D.

Die genauere Anamnese ergab nun Folgendes: Die Eltern der Pat. leben noch und sind gesund. Als Kind hat Pat. niemals Krämpfe gehabt; es ist nichts zu eruiren, was für überstandene Rachitis spricht. Später war Pat. bleichsüchtig. Seit ihrer mit 24 Jahren erfolgten Verheirathung hat sie 10 Kinder geboren, von denen nur eines noch lebt. Die andern starben alle an „Krämpfen" in den ersten Lebensjahren. In der 2. Hälfte der 2. Gravidität traten zuerst Krämpfe auf, ebenso im Wochenbett, die sich bei allen folgenden Schwangerschaften wiederholten. Sie begannen in den Händen, „die steif wurden"; der Daumen stand dem Zeigefinger quer gegenüber; die übrigen Finger waren gestreckt; die Hand erschien etwas hohl. Ebenso traten schmerzhafte Krämpfe im Rücken auf, meist unter starker Schweissabsonderung, ferner im Kiefer, selten an den Bauchmuskeln. Dabei bestanden Athembeschwerden, Cyanose; öfters Erbrechen. Die Anfälle dauerten 1 Stunde bis $^1/_2$ Tag, traten in der Regel nur einmal am Tage auf, gewöhnlich des Abends nach vieler Arbeit und Ermüdung. Bei den Anfällen waren die Augen angeblich unbeweglich; dass das Sehvermögen dabei herabgesetzt gewesen sei, stellt Pat. in Abrede. Vor 7—8 Jahren begann das Augenleiden mit einer Sehstörung auf dem rechten Auge in Form von Nebelsehen nach einem Anfalle, wobei gleichzeitig die Sprache verloren ging, die Zunge steif wurde, Pat. nicht schlucken konnte, ohnmächtig wurde und 2 Tage bettlägerig war. Es war dies überhaupt der schwerste Anfall, den sie je gehabt hatte. Das linke Auge sei nun allmählich schlechter geworden, später auch das rechte. Es sei ferner noch bemerkt, dass bei den späteren Schwangerschaften gegen das Ende hin die Krämpfe nicht mehr auftraten, ebenso im Wochenbett und bei der Periode. Am meisten fürchtete Pat. die Kälte bei grossen Anstrengungen; es seien dann immer sofort Krämpfe aufgetreten, „die in der Hand beginnend den Arm hin-

aufgezogen seien und sich über die Augen und das Gesicht verbreitet hätten". Die Beine seien immer frei geblieben. Im übrigen sei sie gesund und seit der letzten Gravidität vor 1 Jahre von Krämpfen frei geblieben.

Bei der Untersuchung des Nervensystems, die Herr College Thomsen wie im ersten Falle vornahm, ergab sich, dass weder motorische noch sensible Störungen vorlagen; die electrische Erregbarkeit der Muskeln war nicht nachweisbar gesteigert, auch auf Druck auf die grossen Armgefässe oder die Nervenstämme keine tetanieartigen Krämpfe mehr auszulösen. Dagegen bestand beiderseits ausgeprägtes Facialisphaenomen, und zwar von den oberen Aesten weniger gut auslösbar als von den mittleren und unteren. Reflexe normal.

Das Aussehen der graeil gebauten Pat. ist ein leidlich gutes. Das Colorit der Haut erscheint etwas blass.

Es entsteht nun die Frage: ist in diesen beiden Fällen die Diagnose Tetanie berechtigt? Da weder für Hysterie noch für Epilepsie Anhaltspunkte vorliegen noch auch eine Intoxication, etwa mit Ergotin, vorhanden war, so liegt es schon nahe genug, per exclusionem auf diese Krankheit zu verfallen. Wer aber die Beschreibungen der Autoren, besonders die vortreffliche Monographie von v. Frankl-Hochwart[1]) über die Tetanie studirt, dem wird sofort die Aehnlichkeit mit den beiden geschilderten Fällen auffallen, und es dürfte nicht zu gewagt erscheinen, lediglich aus den anamnestischen Daten die Diagnose einer Tetanie sicher zu begründen. Die bei erhaltenem Bewusstsein auftretenden Krämpfe bringen vor allem die so charakteristischen Contracturen der Hände hervor; es betheiligt sich die Gesichts- und Rückenmuskulatur; im einen Falle treten die Krämpfe fast ausschliesslich in der Gravidität auf und im andern Falle stehen die Krämpfe in engster Beziehung zu einer Darmaffection, ohne dass anderweitige Erkrankungen, die zu Krämpfen führen können, vorliegen, kurz, es treffen in beiden Fällen eine Reihe von Symptomen zusammen, die für Tetanie sprechen. Rechnen wir nun noch die Thatsache hinzu, dass im einen Falle das Trousseau'sche, im andern das Facialisphae-

1) Die Tetanie; spec. Pathologie und Therapie v. Nothnagel. Bd. XI, 2. IV. Abth.

nomen in aller wünschenswerthen Deutlichkeit vorhanden war, so dürfte die Diagnose einer Tetanie sicher genug fundirt sein. Wenn auch neuerdings von Fr. Schultze und seinen Schülern nachgewiesen wurde, dass man in der anfallsfreien Zeit aus dem Vorhandensein des Facialisphaenomens allein noch nicht auf Tetanie schliessen darf, weil auch bei Gesunden, wenn auch weniger ausgesprochen, ähnliches vorkommen kann, so glaube ich doch die Deutlichkeit des Phaenomens im Verein mit den anamnestischen Daten zur Sicherung der Diagnose verwerthen zu dürfen.

Es ist mir nach dem eingehenden Studium der hier in Betracht kommenden Verhältnisse keinen Augenblick zweifelhaft gewesen, dass, wenn ich früher die klinischen Symptome der Tetanie so gut gekannt hätte wie heute, es mir ein Leichtes gewesen wäre, diese Coincidenz von Tetanie und Cataracta nuclearis häufiger festzustellen, und ich glaube, dass wir bei der relativen Häufigkeit der einschlägigen Fälle bald in der Lage sein werden, die causale Bedeutung der Tetanie über jeden Zweifel sicher zu stellen.

Dem Einwand, es könne sich doch immer noch um ein mehr zufälliges Zusammentreffen zweier Krankheiten handeln, begegnet am besten die Thatsache, dass die Cataractbildung und „Krämpfe“ viel zu oft zusammen beobachtet werden, als dass man an einen blossen Zufall denken könnte. Sodann ist es doch wohl als feststehend anzusehen, dass weder die Hysterie noch auch die Epilepsie in ihrer gewöhnlichen Form Cataractbildung hervorrufen, und demgemäss muss schon der Zusammenhang der Tetanie mit der Cataractbildung ein innigerer sein, weil sie nach Lage der Sache eine der wenigen Krampfformen ist, die überhaupt noch in Betracht kommen könnten. Dabei ist durchaus nicht ausgeschlossen, dass in Ausnahmefällen Hysterie zu Grunde liegen kann; sie wird aber nur dann Cataract im Gefolge haben, wenn sie mit Ciliarmuskelkrämpfen einhergeht, auf deren Bedeutung ich sogleich zu sprechen kommen werde. Es muss fernerhin auffallend erscheinen, dass Wettendorfer nach der Publication des ersten Falles sofort in zwei weiteren Fällen das Zusammenvorkommen feststellen konnte und ich selbst in der Lage war, bei den ersten genauer daraufhin untersuchten Fällen sofort die Tetanie nachzuweisen. Wenn wir somit ein ursächliches Verhältniss zwi-

schen Tetanie und Cataractbildung annehmen müssen, so entsteht die weitere Frage, wie wir uns das vorzustellen haben.

Von Knies[1]) ist schon früher betont worden, dass bei jenen von Saemisch gemeinten Patientinnen locale, d. h. Ciliarmuskelkrämpfe eine Rolle spielten, und Wettendorfer[2]) kommt ganz zu derselben Ansicht, weil in einem seiner Fälle ganz sicher nachzuweisen war, dass vor dem Eintritt einer dauernden Sehstörung jedes Mal während des Anfalles ein Schlechtersehen für die Ferne bestanden habe, ganz so, wie das in einem Falle von Jaksch[3]) berichtet wird und auch in einem meiner Fälle aus den spontanen Angaben der Patientin zu constatiren war. Eine direkte weitere Bestätigung liefert neuerdings Kunn[4]), der in 3 Fällen von Tetanie Krämpfe der Augenmuskeln beschreibt und ausdrücklich hervorhebt, dass ausser Pupillenverengung hohen Grades eine Betheiligung des Ciliarmuskels aus der Thatsache zu erschliessen war, dass die Patienten während der Anfälle alles verschwommen sahen. Ich bin überzeugt, dass diese Ciliarmuskelkrämpfe bei Tetanie von nun an häufiger werden gefunden werden und es wird von augenärztlicher Seite besonders darauf geachtet werden müssen, ob in Fällen von Accommodationskrampf nicht etwa latente Symptome einer Tetanie vorliegen, die erst bei genauerer Untersuchung und Anamnesenerhebung zu Tage treten.

Die Annahme, dass vielleicht die der Tetanie zu Grunde liegende Allgemeinstörung durch pathologische Stoffwechselprodukte oder die Krämpfe durch Toxinbildung direct auf die Linsenfasern einwirkten und so Cataracta nuclearis erzeugen könnten, wird von vornherein dadurch hinfällig, dass nach der Ansicht von Schirmer, Hess u. a., der ich mich durchaus anschliesse, gerade die äussersten Schichten der Linse zuerst befallen werden müssten. Es tritt aber gerade umgekehrt die Kerntrübung zuerst auf und die Corticalis trübt sich erst später unvollkommen oder gar nicht.

---

1) Augenkrankheiten und Allgemeinleiden. Wiesbaden 1893. S. 647.
2) l. c.
3) s. Frankl.-Hochwart. l. c.
4) Beiträge zur Augenheilkunde v. Deutschmann. Heft XXX. S. 44 ff.

Gerade für die Cataracta nuclearis muss somit die Annahme einer Schädigung der Linsensubstanz durch pathologische Stoffwechselproducte fallen gelassen werden und so bleibt nur übrig, eine Verminderung oder Aufhebung der Zufuhr normalen Ernährungsmateriales als Ursache anzunehmen. Dass Ciliarmuskelkrämpfe eine solche Störung jener Zufuhr bedingen können, nimmt auch Magnus[1]) an und ist von vorneherein sehr wahrscheinlich. Daraufhin gerichtete experimentelle Untersuchungen liegen bis jetzt nicht vor; über eigene zu berichten, behalte ich mir vor, bis sie zum Abschluss gelangt sind.

Wenn v. Hippel[2]) meine bereits früher bezüglich der Entstehung des Schichtstaars geäusserte Vermuthung, es müsse sich wahrscheinlich um Aufhebung der normalen Ernährungszufuhr handeln, mit dem Einwande zurückweisen zu können glaubt, dass dann nach dauernder Eserinanwendung beim Menschen Cataract auftreten müsste, so glaube ich nach Thierversuchen annehmen zu dürfen, dass eine Nachahmung wirklich tetanischer Ciliarmuskelkrämpfe eine toxische Dosis des Mittels bedingt und dass daher nach dieser Richtung hin den Experimenten Schranken gezogen sind. Ihr bisheriger negativer Ausfall beweist daher nicht die Unrichtigkeit meiner Ansicht.

In wie weit die anatomische Untersuchung zur Bestätigung dieser Ansicht beitragen kann, wird sich aus dem 2. Theile der Arbeit ergeben. Verweilen wir zunächst noch bei der allen Augenärzten geläufigen Thatsache, dass die Corticalis bei Cataracta nuclearis sehr häufig trotz langen Abwartens keine Zunahme der Trübungen bis zur vollständigen Staarreife erkennen lässt, dass also Verhältnisse vorliegen können,

---

1) Archiv f. Augenheilkunde. 1892. S. 26.

2) Archiv f. Gynaekologie. Bd. XXX. 3.

Anmerkung: v. Hippel (v. Graefe's Archiv Bd. 41. 3. S. 2) hat mich missverstanden, wenn er glaubt, ich hielte die Entstehung der Naphtalincataract durch pathologische Stoffwechselproducte nicht für erwiesen. Das von mir auf S. 285, Bd. 40. 3 Gesagte gilt lediglich für den Schichtstaar, was ich ausdrücklich hervorzuheben damals leider versäumt habe. Ueber die Naphthalincataract fehlen mir bis jetzt eigene Erfahrungen; eine Mitwirkung der Kernschrumpfung halte ich jedoch von vorneherein nicht für ausgeschlossen.

die mehr an einen Kern- oder Schichtstaar mit unvollständiger Corticalistrübung erinnern und vergegenwärtigen wir uns, dass von Meynert[1]) und von Bernhardt[2]) Fälle veröffentlicht sind, in denen bei Erwachsenen Tetanie mit Schichtstaar zusammen beobachtet wurde, so wird unwillkürlich der Gedanke angeregt, ob nicht auch die entsprechenden partiellen Staarformen bei Kindern auf ähnliche Weise zu erklären sind. Dass „Krämpfe" im Allgemeinen beim Schichtstaar eine Rolle spielen müssen, ist schon oft behauptet worden; wenn man nun aber die Thatsache berücksichtigt, dass die bei Kindern vorkommenden Krämpfe nicht Theilerscheinung der Rachitis zu sein brauchen, sondern als Symptom einer idiopathischen Tetanie auftreten können, dann dürfte darin genügender Grund zu finden sein, der Frage auch vom klinischen Standpunkt näher zu treten, ob die Tetanie vielleicht bei der Schichtstaarentwicklung eine grössere Rolle spielt als die so oft beschuldigte Rachitis.

Es ist meines Erachtens eine durchaus unbewiesene Behauptung, dass die Rachitis als solche die directe Ursache der Schichtstaarbildung angiebt. Ganz abgesehen davon, dass sich wohl in vielen, aber noch lange nicht in allen Fällen der Nachweis rachitischer Störungen erbringen lässt, heisst es meiner Ansicht nach den Thatsachen geradezu Gewalt anthun, wenn man behaupten will, dass eine allgemeine Ernährungsstörung oder gar Infectionskrankheit wie sie die Rachitis nach heutiger Anschauung doch darstellt, sich mit Vorliebe unter allen vom Ectoderm abstammenden Gebilden gerade die Linse und das Schmelzorgan der Zähne zur Zerstörung aussuchen soll. Es spricht schon bezüglich der Linse allein der Umstand dagegen, dass die bisherigen in intacter Kapsel untersuchten Schichtstaare keinerlei Erkrankungen des Kapselepithels zeigten, während die von ihm successive producirten Linsenfasern, weil sie Abkömmlinge des Ectoderms seien, nicht nur einmal, sondern so oft erkranken sollen, als Schichtstaarzonen vorhanden sind. Wenn wirklich die Epithelien erkrankten, so müssten sie wenigstens in

1) Archiv f. Gynaekologie. Bd. XXX. 3.
2) Berl. Klin. Wochenschrift. 1891. No. 26.

der ersten Zeit noch erkennbare Veränderungen aufweisen und es ist eine durch nichts bewiesene Vermuthung von Schirmer[1]), wenn er meint, sie könnten wieder normal werden, nachdem sie erkrankt gewesen seien. Wenn wir also nicht annehmen wollen, dass die Rachitis unter Verschonung von Nägeln, Haaren, des Kapselepithels und anderer Epithelien sich nur die Linsenfasern und das Schmelzorgan der Zähne zur Zerstörung aussucht, so werden wir wohl die Coincidenz von Zahn- und Linsenerkrankungen anders erklären müssen, als dies von Horner, Becker u. A. geschehen ist. Ich halte auch keineswegs den Nachweis für erbracht, dass die Rachitis insofern eine ursächliche Rolle beim Schichtstaar spielt, als sie durch Vermittlung pathologischer Stoffwechselproducte zum Totalstaar und nach Auflagerung neuer durchsichtiger Linsenfasern zum Schichtstaar führt. Die Rachitis und damit auch die von ihr gelieferten abnormen Stoffwechselprodukte sind doch sicherlich häufig genug, um die Beobachtung der schädlichen Einwirkung auf die Linsenfasern gestatten zu können, und dieses auffallende Missverhältniss zwischen der Häufigkeit des Schichtstaares und der Rachitis wird nicht dadurch aus dem Wege geräumt, dass man der foetalen Rachitis eine gefährlichere Rolle zuerkennt als der später auftretenden, was man doch thun muss, wenn man, wie neuerdings wieder von Hess[2]) betont wird, die meisten Schichtstaare als intrauterin entstanden anzusehen hätte. Die foetale Rachitis ist dazu noch viel zu wenig gekannt, als dass eine solche Annahme berechtigt wäre. Auch die Vermuthung, dass die Totalstaare, aus denen der Schichtstaar sich bilden soll, sich durch ihre geringe Intensität dem Nachweis anfänglich entziehen sollten, ist schon früher von mir zurückgewiesen worden mit dem Hinweise, dass doch wohl als Ausnahme einmal ein Fall bekannt werden müsste, welcher die Auflagerung durchsichtiger Linsenmassen auf einen Totalstaar zu beobachten gestattete. Obwohl ich schon vor nahezu 4 Jahren auf die principielle Wichtigkeit einer solchen Beobachtung hingewiesen habe, und sie auch sicher-

1) v. Graefe's Archiv. Bd. 39, 4.

2) Sammlung zwangloser Abhandlungen aus dem Gebiete der Augenheilkunde. 1896. Bd. I. Heft 2.

lich spontan mitgetheilt worden wäre, so ist doch auch bis heute ein solcher Fall nicht beobachtet worden.

Wenn ich demnach die ursächliche Bedeutung der Rachitis bei Schichtstaaren als nicht bewiesen, ja nicht einmal als wahrscheinlich hinstellen muss, so muss ich schon aus diesem Grunde den beim Schichtstaar mindestens eben so häufig in der Anamnese zu constatirenden Krämpfen eine erhöhte Bedeutung zusprechen, wie ich das schon früher gethan habe, ehe die klinische Analyse der „Krämpfe" vorgenommen werden konnte. Jetzt, wo die Analogie zwischen Schichtstaar und Nuclearcataract einerseits und das Vorkommen der Tetanie bei letzterer andererseits schon von vorneherein auffordert, der Tetanie der Kinder eine erhöhte Aufmerksamkeit zuzuwenden, glaube ich, dass sich damit der Erforschung der Aetiologie des Schichtstaares eine ganz neue Perspective eröffnet. Selbst wenn wir annehmen wollten, dass die Tetanie lediglich ein Symptom der Rachitis ist, so müssten wir doch mit Rücksicht auf die Nuclearcataract eine andere Auffassung bezüglich der Schichtstaargenese Platz greifen lassen, insofern, als die Zufuhr pathologischen Nährmateriales aus den schon oben erwähnten Gründen mindestens unwahrscheinlich geworden ist.

Es ist aber mehr als wahrscheinlich, dass, wie aus der Bearbeitung von v. Frankl-Hochwart hervorgeht, die Rachitis nur eine prädisponirende Rolle bei der Tetanie spielt und somit, wenn auch nicht an Häufigkeit, so doch an Bedeutung den Magendarmaffectionen und anderen Momenten gleichkommt, und damit müsste nach dem oben Gesagten auch für die Entstehung des Schichtstaars die Annahme zu Grunde gelegt werden, dass hier verminderte oder aufgehobene Zufuhr normalen Ernährungsmateriales die Hauptrolle spielt. Aber auch hier muss die klinische Forschung, bei der Neurologen und Augenärzte zusammenwirken müssen, noch sicherere Grundlagen schaffen, als wir sie zur Zeit haben. Würde aber diese Ansicht von der ursächlichen Bedeutung der Tetanie an Boden gewinnen, dann würden auch die Thatsachen der Statistik verständlicher, die uns nachweist, dass nur in einem gewissen Prozentsatz der Fälle Rachitis festzustellen ist. Wenn noch dazu die Forschung feststellen sollte, dass vielleicht unter dem Einfluss der Accommodation Ciliar-

muskelkrämpfe leicht und vielleicht gar isolirt bei zur Tetanie disponirten Kindern ausgelöst werden können, dann wird diese Statistik noch besser verständlich werden. Es bleibt auch zu erforschen übrig, ob die Krämpfe im Ciliarmuskel auch einseitig und beiderseits verschieden oft und intensiv auftreten. Isolirt auftretende Contractionen dieses Muskels ohne deutliche Betheiligung anderer Muskelgruppen sind ebenso leicht möglich, als es schwierig ist, aus der Anamnese durch die Angehörigen der Kinder immer die nöthigen Anhaltspunkte zu gewinnen, und es darf meines Erachtens die Verneinung des früheren Vorhandenseins von Krämpfen nicht direct verwerthet werden, um die Tetanie auszuschliessen. Sie können sehr wenig ausgeprägt und dabei doch Ciliarmuskelkrämpfe vorhanden sein, ohne dass von einem Laien etwas Auffälliges bemerkt wird. Die Fälle, in denen weder Rachitis noch Krämpfe anamnestisch nachweisbar sind, braucht man deshalb nicht, wie Hosch[1]) neuerdings versucht, durch Veränderungen im Keimplasma und Vererbung zu erklären, sondern es liegt bei Weitem näher, anzunehmen, dass auch bei der Tetanie ein familiares Auftreten vorkommen kann, sowohl von latenten als auch von entwickelten Formen. So wenig es beweisend ist, dass die Mutter meiner zuerst erwähnten Patientin ebenfalls an Krämpfen und am grauen Staar gelitten hat und 11 Kinder der zweiten Patientin an „Krämpfen" verstorben sind, so möchte ich doch diese Momente nicht unerwähnt lassen.

Hosch glaubt mit jener vielleicht durch Rachitis bedingten Veränderung des Keimplasmas die Entstehung des Schichtstaares und die dabei vorkommende „Verschiebung der einzelnen Linsentheile in einer so gleichmässigen und oft äusserst fein gezeichneten Schicht" besser erklären zu können, als die „alte Erschütterungstheorie oder die Annahme einer Circulationsstörung im Uvealtractus durch Gefässmuskelkrämpfe", verschweigt aber aus leicht verständlichen Gründen, wie er sich dabei die Entstehung der Tropfen, Lücken, Spalten und der Kernschrumpfung vorstellt, die doch bei der Schichtstaarbildung mehr oder weniger betheiligt sind.

1) Festschr. für Ed. Hagenbach-Burckhardt, Basel, Sallmann. 1897.

Es ist mir auch nicht verständlich, wie Veränderungen im Keimplasma lediglich die zur centralen Lage in der Linse bestimmten Fasern in der Entwicklung schädigen und die corticalen Fasern sich ungestört entwickeln sollen.

Die Ansicht von Baas[1]), welcher zwar der Kernschrumpfung schon eine weit grössere Rolle zuschreibt als frühere Autoren, aber den Schichtstaar doch als Totalstaar in Folge der von der Rachitis gelieferten abnormen Stoffwechselproducte entstehen lässt, kann ich aus den früher entwickelten Gründen nicht theilen, und ich hoffe, dass das eingehendere Studium der Tetanie bald weitere Aufklärung geben wird, so dass man, um die nachträgliche Auflagerung durchsichtiger Linsenmassen auf die total erkrankte Linse plausibel zu machen, nicht mehr genöthigt ist den Schichtstaar für meistens intrauterin entstanden zu erklären und anzunehmen, dass pathologische Stoffwechselproducte räthselhafter Art im Spiele sind.

Man darf aber nicht erwarten, dass in kurzer Zeit ausreichendes Material zur Entscheidung der Frage nach der ursächlichen Bedeutung der Tetanie herbeigeschafft werden kann. Wie im 2. Theile der Arbeit ausführlicher dargelegt wird, müssen wir annehmen, dass die Schichtstaare, die, wie längst bekannt, allmählich an Intensität zuzunehmen pflegen, ein Stadium durchlaufen, in welchem die Trübung unter Umständen schwer nachweisbar ist. Es muss daher nicht nur bei Kindern, die an Tetanie leiden, kurz nach dem Anfall in Mydriasis untersucht werden, sondern man muss solche Kinder die nächsten Jahre hindurch verfolgen. In vereinzelten Fällen wird es vielleicht gelingen, kurz nach wiederholten Anfällen schon Staarbildung zu beobachten; für die Mehrzahl der Fälle wird man ein langsames Deutlicherwerden der Trübungszone vermuthen müssen. Mit einer derartigen Beobachtung habe ich bereits begonnen, indem ich mit gütiger Erlaubniss des Herrn Prof. Fr. Schultze eine Reihe in der medicinischen Poliklinik sicher constatirter Tetaniefälle bei Kindern genauer untersucht und bei einem leichte Spuren einer beiderseitigen schichtstaarartigen Trübung constatirt habe. Der weitere Verlauf wird alle paar Wochen bei diesen Kindern

1) Centralblatt für allg. Pathol. und patholog. Anatomie. Bd. VI. 1895.

controlirt werden. Nur auf diese Weise, glaube ich, werden wir mit der Zeit ein ausreichendes, einwandsfreies Material erhalten.

Wenn ich somit versucht habe, die der Cataracta nuclearis zu Grunde liegende Tetanie auch für die Schichtstaarbildung verantwortlich zu machen, so müssen auch in den anatomischen Befunden beider Staarformen Uebereinstimmungen bezüglich des anatomischen Substrates der Trübungen herrschen und auch hierbei die Anzeichen der Kernschrumpfung festzustellen sein.

II.

Die genauere Untersuchung der extrahirten Linsen, die nach dreiwöchentlicher Härtung in Müller'scher Lösung in Alkohol nachgehärtet und in Celloidin eingebettet wurden, ergab nun Folgendes:

Im ersten Falle (Fig. I) war an dem in normaler Weise sclerosirten Kern ein ziemlich beträchtlicher Rest von Corticalsubstanz haften geblieben. Der sagittale Durchmesser beträgt $3^1/_2$ mm, der aequatoriale 8 mm. Bei Loupenvergrösserung ergiebt sich zunächst, dass es nicht ganz leicht ist, eine der in vivo beobachteten Kerntrübung analoge Veränderung aufzufinden, die ja nach dem klinischen Bilde eine erheblich geringe Ausdehnung besitzen muss, als der sclerosirte Kern. Vor Allem ist von einer ovalen bandförmigen Trübung nichts zu sehen. Dagegen finden sich, besonders deutlich in Glycerineinbettung, in den mittleren Partieen grauweiss getrübte Stellen, die sich ebenso wie die vorhandenen Corticalistrübungen von der übrigen durchscheinenden Linsensubstanz auf das deutlichste abheben. Man erkennt leicht, dass diese trüben Massen in Spalten liegen, welche die ganze Linse zerklüften.

Die Form des Hauptspaltes ist derart, dass er im Ganzen die Linse von Aequator zu Aequator halbirt und nur nach dem vorderen Pole zu eine convexe Ausbuchtung zeigt. Wo diese Ausbiegung beginnt, gehen zwei schmale spitz zulaufende Splaten

nach dem hinteren Pole zu gerichtet ab, wodurch im Kern nochmals eine Art Kern abzugrenzen ist, der aber im Ganzen durchscheinend und klar ist, während das Spaltensystem trübe erscheint. Eine scharfe Abgrenzung dieser centralen Partie nach dem hinteren Pole zu ist nicht möglich. Dieser so durch die Spalten begrenzte Theil ist $2^1/_2$ mm lang und $4^1/_2$ mm breit, und es stimmen diese Maasse nahezu mit der in situ beobachteten Kerntrübung überein, welche erheblich kleiner erschien, als der extrahirte sclerosirte Kern. Nach vorne auf den anderen Pol zu läuft ein Spalt, der breit mit dem central verlaufenden zusammenhängend nach dem Pole zu sich versehmälert. Die Cortiealis ist an einem Aequator nur in Form einer reiterehenartigen Trübung verändert; auf der anderen Seite sitzt die deutlich getrübte Cortiealis dem Aequator wie eine Haube auf. An peripher gelegenen Sehnitten sind diese Cortiealistrübungen in analoger Weise vorhanden, während nur ein sehmaler Spalt zu erkennen ist, der die Linse von Aequator zu Aequator durehsetzt. Bei der mikroskopisehen Untersuehung fällt vor Allem die Zerklüftung der ganzen Linse dureh die zahlreiehen Spalten auf. Erfüllt sind diese Spalten mit kleinen stark liehtbreehenden Kugeln, welehe dieht an einandergelagetr und nur an einzelnen Stellen dureh feinkörnigen Detritus zusammengebaeken sind. Letzteres ist besonders in der Gegend des vorderen Poles der Fall. Nieht an einer einzigen Stelle ist eine Einlagerung von solehen Kugeln in Fasern zu erkennen; sie liegen stets dort, wo Fasern auseinandergewiehen sind. Ihre Grösse variirt, übersehreitet im Allgemeinen aber nieht den Durehmesser von 5 μ. Die Anordnung der Spalten ist nun derart, dass die ganze Gegend des hinteren Poles davon frei ist, wenigstens von klaffenden Spalten, während feinere Spalten und Lücken hier zahlreich angetroffen werden.

Der Hauptspalt, der sehon makroskopisch erkennbar ist, durehsetzt die Linse von Aequator zu Aequator. Es kann keinem Zweifel unterliegen, dass er ebenso wie die andern schon in vivo vorhanden war; jedoeh weist der Umstand, dass die grossen Spalten von den Kugeln nieht ganz erfüllt sind, darauf hin, dass durch das Sehneiden die praeformirten Spalten an einzelnen Stellen vergrössert worden sind. Auf den ersten Bliek erscheint aueh die Spaltbildung, welehe vom Centrum nach dem vorderen Pole zu verläuft, Artefact zu sein, und man könnte an eine Zerreissung dureh das Cystitom um so eher denken, als gerade am

vorderen Pole die einzelnen durch kugelerfüllte Spalten getrennten Faserbündel jäh zerrissen erscheinen. Ich habe bei der Operation jedoch absichtlich vermieden, tiefer in die Linsensubstanz einzudringen, auch ist die Spaltbildung eine viel zu ausgedehnte, so dass ich annehmen muss, dass hier praeformirte Spalten ebenfalls beim Schneiden durch Zerreissung einzelner Faserbündel vergrössert wurden, während ein Theil der Zerreissung sicherlich auch der Spaltbildung als solcher zur Last zu legen ist. Die Ausfüllung der vorderen Spalten mit Kugeln spricht meines Erachtens mehr für letztere Annahme. Weitere Spalten sind am Aequator vorhanden, von dem mittleren seitlich abzweigen und ferner zwei seitliche Ausläufer, welche vom mittleren Spalt nach dem hinteren Pole zu gerichtet sind und von da ausgehen, wo der grosse Spalt sich nach vorne auszubuchten beginnt. Von hier bis zum Aequator ist der grosse Spalt nur von wenigen Kugeln durchsetzt, die ihrer ganzen Anordnung nach bei der durch das Schneiden erfolgten Zerreissung mehr aus den centralen Theilen des Spaltes stammen; diese schon makroskopisch erkennbare Trübung muss demnach bei der in vivo beobachteten unregelmässig, d. h. nicht scharf abzugrenzenden Nuclear-Trübung jedenfalls mitgewirkt haben, insofern, als sie vielleicht zur Verstärkung anderer Trübungen diente. Ueberall dort, wo die Spalten auftreten, werden an den Linsenfasern selbst Veränderungen vermisst. Wo ein Faserbündel abgerissen ist, erscheint es aufgefasert, die Fasern selbst jedoch klar.

Die Gegend des hinteren Poles zeigt nun ein ganz anderes Bild. Es ist hier der durch das oben erwähnte Spaltsystem abgrenzbare kleine Kern dadurch gekennzeichnet, dass die Linsensubstanz durchsetzt ist von zahlreichen kleinen und grösseren Lücken, welche meist von ovaler Form, mit der Längsaxe dem Faserverlauf parallel angeordnet sind und auch in den hintersten Schichten am zahlreichsten sind. Mehr nach dem Zentrum zu sind die Lücken spärlicher und mehr rundlich geformt. Bei stärkerer Vergrösserung erscheinen viele Lücken lang spindelförmig, wodurch alle Uebergänge von Lücken zu längeren fein ausgezogenen Spalten entstehen. Der Inhalt der Lücken wird häufig von einer oder mehreren rundlichen Kugeln gebildet, so dass die Spitzen der Spindeln frei erscheinen. Diese Lücken und kleinen Spalten erstrecken sich in Form eines nicht gerade scharf hervortretenden Bandes etwas über die Stelle hinaus, wo jene seit-

lichen Spalten sich nach dem hinteren Pole zu gerichtet vom Hauptspalte abzweigen.

Die Cortiealis ist am Aequator an einzelnen Stellen erhalten. Auch hier ist die Anordnung der Fasern deutlich zu erkennen und auch die Spaltbildung mit kugelartigen Tropfen als Inhalt ausgesprochen vorhanden. Nur direct an das Epithel anstossende Theile zeigen Veränderungen, die als pathologisch verändertes Gewebe angesprochen werden müssen, wie es auch ein Altersstaaren vorkommt.

Vom Aequator zieht an einer Seite ein schmales Faserbündel zum hinteren Pole, welches dort endigend ganz ausgesprochen die Veränderungen zeigt, welche Schirmer[1]) in Fig. 6 seiner ersten Schichtstaararbeit abbildet. Es sind rundliche Lücken, die nach beiden Seiten spitz auslaufen und einen welligen Verlauf der Linsenfasern bedingen. Diese Lücken sind ganz erfüllt von einer mehr körnigen Masse und nicht von Kugeln.

Es muss nun zunächst die Frage erörtert werden, worin wir das anatomische Substrat der in vivo beobachteten Trübung zu suchen haben, welche eine hauptsächlich central gelegene war in Form eines sog. Nuclearstaares mit diffusen Corticalistrübungen, welche jedoch das Erkennen der tieferen Veränderungen nicht verhinderten. Letztere Thatsache weist mit Sicherheit darauf hin, dass die in den Spalten befindlichen Kugeln die Ursache einer wesentlichen Trübung nicht abgeben konnten, weil die in der Nähe des vorderen Poles gelegenen zahlreichen Spalten im Verein mit den diffusen Hornhauttrübungen sicherlich ein Erkennen der tieferen Theile unmöglich gemacht haben würden. Es bleibt somit nur übrig, für die anscheinende Nucleartrübung die Veränderungen in den centralen und hinteren Theilen des Kerns verantwortlich zu machen, welche etwas über jene seitlich vom Hauptspalt abgehenden kleinen Spalten hinaus sich erstrecken. Sie sind so vollkommen analog den bei Schichtstaaren gefundenen Veränderungen, dass sie schon aus diesem Grunde als Ursache der Nucleartrübung angesehen werden müssen. Letztere hat somit auch anatomisch keine scharfe Grenze aufzuweisen, weder an der Peripherie, noch nach vornehin, was mit den klinischen Erscheinungen vollkommen übereinstimmt. Die zahlreichen Spalten, besonders an der Vorderfläche, am Aequator, besonders aber die

1) v. Graefe's Archiv f. Ophthalmologie Bd. 35, 3.

Mitte des grossen mittleren Spaltes dürften für die übrigen, diffusen, häufig feinen Trübungen verantwortlich zu machen sein, welche den peripheren Theil des normaler Weise sclerosirten Kerns und die tieferen Theile der Cortiealis durchsetzten, während eine etwas dichtere, intensivere Trübung der äussersten Schichten den Veränderungen der Corticalis zur Last zu legen sind, die, soweit sichtbar, vollkommen den bei Altersstaaren gefundenen entsprechen.

Der erste Fall von Cataracta nuclearis, der genauer anatomisch untersucht wurde, weist somit Veränderungen auf, welche den klinischen Erscheinungen vollkommen entsprechen und auch eine Erklärung abgeben für gewisse bei der Operation solcher Staare gemachte Erfahrungen. Ausser den Angaben von Becker[1]) über die in Rede stehende Staarform, die sich augenscheinlich nur auf frisch zerzupfte Linsen dieser Art beziehen, liegen bisher anatomische Untersuchungen nicht vor. Die Ansicht Becker's, dass der Kern in Staarmasse umgewandelt sei, welche jedoch erst spät secundäre Metamorphosen durchmachte, erfährt durch meine Untersuchung keine Bestätigung, ebensowenig der Satz, dass der sclerosirte Linsenkern nicht in Staarmasse umgewandelt werden könnte und demgemäss bei der Cataracta nuclearis gerade das Ausbleiben der Kernsclerose bei der Entstehung dieser Staarform eine Rolle spielen müsse. Zunächst erweist mein Fall mit Sicherheit die Thatsache, dass der in durchaus normaler Weise sclerosirte Linsenkern sehr schwerwiegende anatomische Veränderungen erleiden kann. Die Form, Grösse und Farbe des extrahirten Kernes entsprach durchaus dem Alter, ebenso anscheinend die Consistenz, obwohl ich mich hütete, das werthvolle Material durch Zerdrücken daraufhin genauer zu prüfen. Die normale Sclerosirung war also bereits erfolgt, als die Staarbildung eintrat. Diese besteht im Wesentlichen aus denselben Veränderungen, Lückenbildung zwischen den Linsenfasern, wie wir sie bei Schichtstaaren finden, nur mit dem Unterschiede, dass die vordere Begrenzung keine scharfe ist aus dem Grunde, weil hier grosse, mit durchsichtigen Kugeln erfüllte Spalten an die Stelle der Lücken getreten sind.

1) Handbuch von Graefe-Saemisch Bd. V. S. 270.

Mit aller Sicherheit kann aus diesem Falle die Thatsache nachgewiesen werden, dass der sclerosirte Kern in seinem Innern den anscheinenden Staarkern enthielt, welcher durchaus nicht die scharfen Grenzen besitzt, als z. B. eine jugendliche Cataracta centralis und entschieden tiefer liegt, als eine central gelegene, d. h. centrirte Schichtstaartrübung gleicher Grösse liegen müsste. Die letztere Erscheinung ist mir schon früher aufgefallen, und auch bei Altersstaaren kann man nicht selten beobachten, dass zum Beginn eine solche Trübung vorhanden ist, deren geringe Ausdehnung mit dem später durch Extraction gewonnenen Kerne in gar keinem Verhältniss steht. Ich zweifle durchaus nicht, dass hierbei ganz analoge Veränderungen im bereits sclerosirten Kern vorkommen können.

Weiterhin erklärt die ausgedehnte Spaltbildung ausser dem Fehlen der Lücken an der Vorderfläche jenes kleineren Kernes, was ich durchaus nicht als typisch für die Cataracta nuclearis hinstellen möchte, die klinisch bekannte Thatsache, dass nicht immer bei der Extraction ein ganzer sclerosirter Kern entleert wird. Ich erinnere mich genau einiger Fälle von früher her, bei denen die Hauptstaarmasse in Form einzelner grauweisser Bröckel entleert wurde und es würde wohl auch in meinem Falle so gekommen sein, wenn eben die Spaltbildung noch ausgedehnter gewesen wäre. Weitere Untersuchungen müssen lehren, ob die Cataracta nuclearis immer solche Spaltbildung aufweist, oder auch gelegentlich eine vollständige Schichtstaarzone von den kleinen Lücken aus gebildet wird bei fast vollständigem Freibleiben der Corticalis. Beides halte ich nach meinen weiteren Untersuchungen für wahrscheinlich. Immerhin scheint mir die starke Zerklüftung der Linse durch Spalten eine Erklärung für die Thatsache abzugeben, dass öfter ein Kern bei der Extraction vermisst wird, wodurch Becker veranlasst wurde, das Fehlen der Kernbildung, des normalen Sclerosirungsprocesses in allen diesen Fällen anzunehmen.

Ferner giebt die Spaltbildung mit dem Auftreten durchsichtiger Kugeln eine genügende Erklärung dafür, dass zwischen jener anscheinenden Kerntrübung und der äussersten Corticalis noch so dicke Schichten durchsichtiger, nur ganz hauchig getrübter Linsensubstanz liegen, und es bedarf nur

einer stärkeren oder geringeren Betheiligung der äussersten Corticalis, um alle Uebergänge von einem Schichtstaar zum Totalstaar hervorzubringen. Es erklärt sich aus der ausgedehnten Spaltbildung auch die Erscheinung, dass in manchen Fällen dieser Art eine Reifung nur unvollkommen oder gar nicht eintritt. Es lehrt dieser Fall also vor Allem, dass man in Fällen von sog. weichem Staar durchaus nicht auf das Ausbleiben des Sclerosirungsprocesses schliessen darf, wenn bei der Extraction nur Bröckel und weiche Massen entleert werden und dass die Sclerosirung für die Cataracta nuclearis durch diesen Fall als bewiesen gelten kann.

Rein anatomisch betrachtet haben wir es zu thun mit einem Falle von unvollständig entwickeltem vorzeitigem Alterstaar, dessen Kern ausser ausgedehnter Spaltbildung in den tieferen Theilen die typischen Merkmale eines Schichtstaars aufweist. Damit wäre zum mindesten bewiesen, dass zum Zustandekommen der Schichtstaarveränderungen es nicht nothwendig ist, dass die betheiligten Fasern einmal an der äussersten Peripherie der Linse gelegen haben müssen, wie dies für die jugendlichen Schichtstaare von Horner, Schirmer, Hess u. A. angenommen wurde.

Der zweite Fall (Fig. II) unterscheidet sich anatomisch ganz wesentlich von dem ersten.

Die Linse zeigt zunächst ebenfalls beiderseits am Aequator anhaftende Corticalmassen, wodurch der grösste Durchmesser $7^1/_2$ mm misst. Der äussere Mantel des in durchaus normaler Weise sclerosirten Kernes erscheint leicht getrübt. Etwas seitwärts vom hinteren Pole ist eine kleine Einkerbung sichtbar, deren Umgebung etwas stärker getrübt erscheint. Ungefärbte, in Glycerin untersuchte Schnitte sind im Ganzen durchscheinend; einige feine parallele Streifungen sind wohl auf das Schneiden zu beziehen. Bei Loupenvergrösserung sind an der Kernperipherie einzelne feine weisse Pünktchen zu erkennen; die anhaftende Corticalis ist getrübt.

Bei der mikroskopischen Untersuchung stellt sich heraus, dass die Corticalis überall Veränderungen aufweist, welche sich besonders auf die äusserste Peripherie erstrecken, wo die Fasern zerklüftet und unregelmässig contourirt erscheinen. Es sind kleinere und grössere Tropfen zwischen ihnen eingelagert, im Ganzen aber die faserige Structur gut erkennbar. Auf der einen Seite

sind die äquatorialen Veränderungen weit ausgesprochener vorhanden, sie reichen weiter nach dem Kern hin; ferner haften an einer Stelle Corticalismassen, die ausser abgerissenen, wellig gebogenen Linsenfasern blasige Gebilde enthalten, die wahrscheinlich Epithelderivate darstellen. Der Kern ist an beiden Polen insofern verändert, als vorne die Fasern, welche durch vereinzelte Spalten getrennt sind, stellenweise durch die Schnittführung eine Auflockerung erfahren haben, wodurch leere Räume entstanden sind. Die schon erwähnte Einkerbung in der Nähe des hinteren Poles setzt sich in die Linsenmasse schräg hineinragend fort in einen Spalt, der spitz zulaufend mit Kugeln erfüllt ist, die an Grösse und Gestalt vollkommen den in der ersten Linse beschriebenen entsprechen, während ihre Farbe dort, wo sie zahlreicher zusammenliegen, stark ins Gelbliche spielt und dadurch eine gewisse Aehnlichkeit mit rothen Blutkörperchen erhalten, deren Grösse jedoch bei weitem nicht erreichen. Die Faserenden sind im Bereiche der Einkerbung getrübt, einzelne nach innen umgebogen. Ein weiterer dünner Spalt erstreckt sich von der Einkerbung aus senkrecht in die Tiefe und enthält ebenfalls jene kugelartigen Tropfen, wie der andere, aber ohne gelbliche Färbung.

Der Kern weist an der Peripherie nur vereinzelte seitlich von der Einkerbung ausgehende feine Spalten auf, ist im übrigen compact und lässt nach vorne zu eine stärkere Wölbung erkennen. Der wichtigste Befund ist gegeben in dem Auftreten von zahlreichen ovalen Lücken zwischen den Fasern, die, von wechselnder Grösse stets dem Faserverlauf parallel mit ihrer Längsaxe gestellt sind und nur nach dem Centrum zu, wo sie viel spärlicher sind, eine mehr rundliche Gestalt annehmen. An der Vorder und Hinterfläche stellen sie ein continuirliches Band dar, dessen Deutlichkeit am Aequator weniger hervortritt, weil hier die Lücken seltener und auf weitere Fasersehichten vertheilt sind. Die ovale Form der Lücken ist stellenweise auch dann erhalten, wenn ihre Fortsetzung in einen ganz schmalen spitzen Spalt zu verfolgen ist, und gerade diese Bilder sind geeignet, den Uebergang der Lücken in schmale Spalten aufs Schlagendste zu beweisen. An den grösseren Lücken lässt sich hier ferner mit Sicherheit der Nachweis führen, dass ihr Inhalt aus Kugeln besteht, die in Grösse, Form und Lichtbrechung mit den Kugeln der Spalträume im ersten und zweiten Falle übereinstimmen. Die

Anordnung und Gestalt der Lücken, ihr selteneres Auftreten im Kerncentrum ist so characteristisch, dass die anatomische Diagnose „Schichtstaar" gestellt werden muss, sobald man sich die Corticalis weggelassen denkt. Es handelt sich somit um einen Fall von Totalstaar, dessen Kern typische Schichtstaarveränderungen aufweist, die man nach den anamnestischen Feststellungen, die gutes Sehvermögen in früherer Zeit hervorheben, nicht als früher vorhanden, sondern als später entstanden ansehen muss, und so liegen auch in dem 2. Falle, der mit Tetanie einhergeht, ähnliche Verhältnisse wie im ersten vor. Der einzige Unterschied in anatomischer Beziehung liegt in der unvollständigen resp. fehlenden lückendurchsetzten Staarschicht im vorderen Theile des Kerns im ersten, in klinischer in der verschieden starken Betheiligung der an den Kern anstossenden Corticalisschichten an der Staarbildung. Während somit der erste Fall mehr an Schichtstaare mit unvollständiger Corticalistrübung erinnert, erscheint der zweite als Totalstaar, dessen undurchsichtige Corticalisschichten das Erkennen der schichtstaarartigen Kerntrübung verhindern.

Die Thatsache, dass 2 im klinischen Bilde so grundverschiedene, auch bei der Extraction sich ganz anders verhaltende Staarformen bei 2 Personen vorkommen, die beide an Tetanie gelitten haben, ist nun meines Erachtens ganz besonders geeignet, noch einmal daran zu erinnern, dass auch bei den Schichtstaaren jugendlicher Individuen Uebergänge vorkommen, welche zu den Totalstaaren hinüberleiten. Ich meine dabei in erster Linie die sog. reiterförmigen Trübungen, ferner die Veränderungen, welche bei dem sog. Punktstaar jugendlicher Individuen beschrieben sind. Dass auch bei Kindern manche Formen von Totalstaaren mit den Schichtstaaren aetiologisch verwandt sind, geht, wie ich schon früher betonte[1]), besonders aus den Fällen hervor, bei denen Schichtstaare und Totalstaare als abwechselnd ererbt bei Gliedern derselben Familie beobachtet wurden und es ist mir nach dem Ausfall meiner Untersuchungen durchaus nicht zweifelhaft, dass auch bei der anatomischen Untersuchung von derartigen Totalstaaren gelegentlich die anatomischen Substrate des Schichtstaares gefunden werden. Das Material ist zu selten, um öftere Untersuchungen gestatten zu können; der von mir

1) l. c.

schon früher citirte Fall von Becker[1]) lässt sich sehr wohl nach dieser Richtung hin verwerthen, indem er analoge Verhältnisse zeigt, wie die beiden von mir beschriebenen Schichtstaare, die von dem gewöhnlichen Befunde abweichen.

Wie alle diese Unterschiede und Uebergänge dieser einzelnen Staarformen zu erklären sind, muss weiter unten erörtert werden, nachdem ich zuvor die Frage geprüft habe, ob nicht etwa auch die beiden Tetaniestaare ausser den Corticalisveränderungen sowohl klinisch wie anatomisch bezüglich der Kernveränderungen mit Altersstaaren übereinstimmen. Dass sie dem klinischen Bilde nach Berührungspunkte haben, habe ich schon genügend hervorgehoben. Der erste Fall mit nuclearer Trübung und unvollständiger Reifung wird oft genug in analoger Weise bei Altersstaaren beobachtet, die zwischen Kern und Corticalis die ersten Anfänge der Trübung zeigen, die auch noch später lange Zeit hindurch oder gar dauernd sichtbar bleibt, wenn die Corticalistrübung erst später oder gar nicht eintritt, und der 2. Fall war klinisch von einem reifen Altersstaar nicht zu unterscheiden. Es bleibt somit zu untersuchen, ob auch bei Altersstaaren analoge Kernveränderungen gefunden werden.

Eine solche Untersuchung von Altersstaaren nach Bekanntwerden der Schichtstaarveränderungen ist, wenn ich von den Hess'schen Befunden[2]) bei Cataracta praesenilis punctata absehe, nicht veröffentlicht und das von früher her vorliegende Material ist nicht ausreichend, um hinlängliche Klarheit zu schaffen. In der durch mehrere Voruntersuchungen bestätigten Voraussetzung, dass bei Altersstaaren solche Schichtstaarveränderungen an der extrahirten Linse selten zu sehen sein würden, weil, wie ich später erörtern werde, sich diese meist in der Corticalis abspielen, so habe ich 2 in der Kapsel extrahirte Staare untersucht, die mir Herr Prof. Pagenstecher in Wiesbaden in liebenswürdigster, entgegenkommendster Weise überlassen hat, wofür ich auch an dieser Stelle meinem verbindlichsten Danke Ausdruck gebe.

---

1) Zur Anatomie der gesunden und kranken Linse. Wiesbaden. 1883. Taf. IV. Fig. 15.

2) v. Graefe's Archiv f. Ophthalmologie. Bd. 39, 1.

Es dürfte wohl mehr als ein Zufall sein, wenn diese beiden Fälle meine Vermuthung aufs deutlichste bestätigen und ich gebe deshalb im Folgenden eine ausführlichere Beschreibung, weil auch die vorgefundenen Corticalisveränderungen auf die Mechanik der Staarbildung neues Licht zu werfen geeignet sind.

Beide Linsen waren in Alcohol gehärtet und wurden in Celloidin eingebettet.

Im ersten Falle (Fig. III) (Diefenbach) ist in der Anamnese ausdrücklich vermerkt, dass der zur Zeit der Extraction 54 Jahre alte Patient sonst gesund war und früher stets scharf gesehen hatte. Seit Weihnachten 1896 bemerkte Pat. Abnahme der Sehschärfe, besonders des linken Auges; am 2./7. 97 wurde die Extraction mit Iridectomie in der Kapsel ohne Glaskörperverlust vorgenommen und normaler Heilungsverlauf notirt. Die mir freundlichst überlassene Linse zeigte starke Kapselfaltungen durch Schrumpfung. Die Kapsel selbst erscheint hellgrauweiss. Die Durchmesser betrugen 4 und $7^3/_4$ mm. An Schnittpräparaten erscheint der Kern im Ganzen klar und durchscheinend. Die Corticalis ist von ungleicher Stärke und getrübt. Einzelne Stellen des Kerns und der Corticalis sind aufgefasert, gelockert. Eine Trübungszone an der Kernperipherie ist unvollständig, symmetrisch an beiden Seiten des Aequators sichtbar.

Bei der mikroskopischen Untersuchung erweist sich die überall gleichmässig dicke Kapsel fast durchgehend abgelöst und stellenweise in Falten gelegt. Die so entstandenen Hohlräume sind meistens leer, und es passen an vielen Stellen einzelne an der Kapsel haftende Staarmassen in entsprechende Lücken der Linse. Die total getrübte Corticalis ist von ungleicher Mächtigkeit; ihre stärkste Anhäufung besteht beiderseits etwas nach hinten vom Aequator. An einer Seite liegt direct am Aequator unter der Kapsel eine dunkle Stelle, welche grossblasige Gebilde enthält. Daran schliessen sich wellig gebogene, isolirte Faserbündel und Detritusmassen, welche an dieser Stelle die Kapsel buckelförmig vorwölben. Nach dem hinteren Pole zu schneidet diese Corticalisschicht jäh ab, so dass hier die Kernperipherie direct an die Kapsel stösst. Wo diese Corticalisschicht aufhört, sind abgerissene Linsenfasern bogenförmig nach hinten umgeschlagen. An der anderen Seite des hinteren Poles beginnt eine Corticalisschicht, welche ebenfalls jäh abge-

setzt ist; die getrübten, abgeschrägt endigenden Faserbündel werden von der Kapsel durch eine dünne Schicht von feinkörnigem Detritus getrennt. Diese Detritusschicht setzt sich unter der Kapsel fort bis zum Aequator, wo auch jenes Faserbündel sein Ende erreicht und die Kapsel eine Einkerbung erfahren hat in Form eines kleinen Spaltes.

Die ganze vordere Corticalis ist nur sehr dünn entwickelt; sie besteht zum Theil aus deutlich erkennbaren gestreckten Linsenfasern und einzelnen wellig gebogenen Faserbündeln, welche Kugeln und Detritusmassen zwischen sich bergen. Das Epithel ist nur stellenweise erhalten; an vielen Stellen ist nichts davon zu erkennen und am Aequator sind sie in der bekannten Form blasig entartet.

Der Kern ist gegen die Corticalis an der hinteren Seite sehr scharf abgegrenzt, während an der Vorderfläche eine scharfe Grenze fehlt, weil einzelne vom Aequator her zu verfolgende Faserschichten theils am vorderen Pole in Detritusmassen ihr Ende erreichen, theils zum Kern verlaufen und die gleichen Veränderungen zeigen, wie die Peripherie des Kerns. An der ganzen Vorderfläche breitet sich ein System von Spalten aus, welche ein ungefähr 1 mm breites Band darstellen. Die Spalten entsprechen sämmtlich dem Faserverlauf und sind, was besonders an der grösseren deutlich zu erkennen ist, mit schwach lichtbrechenden Kugeln und feinkörnigem Detritus erfüllt. Solche Detritusmassen haften an vielen Stellen den Fasern dort an, wo der Inhalt der Spalten herausgefallen ist, wodurch sie wie angenagt erscheinen. An der entsprechenden Stelle der Hinterfläche des Kerns sind ganz ähnliche Spalten, nur weniger weit nach beiden Seiten reichend, sichtbar. Ueberall erscheinen die Linsenfasern intact; wenigstens ist eine Veränderung ihres Inhalts nicht zu constatiren. Das Centrum des Kerns ist frei von Veränderungen; dagegen ist die ganze hintere Kernperipherie von unendlich vielen kleinen Lücken durchsetzt, die ebenfalls der Faserrichtung parallel angeordnet sind und an einzelnen Stellen, besonders am Kernaequator durch zunehmende Grösse den Uebergang in wirkliche Spalten aufs Schönste illustriren. Am spärlichsten treten die Lücken dort auf, wo die Spaltbildung am ausgesprochensten ist, an der Vorderfläche des Kerns. Das Auftreten dieser Lücken ist aber nun durchaus nicht an den immerhin differenzirbaren Kern gebunden, sondern es zeigen sich ganz analoge Gebilde in den abgerissenen, kürzeren

oder längeren Fasersehiehten der Corticalis und den von den äussersten Sehiehten der Cortiealis am Aequator ausgehenden Bündeln, nur mit dem einen Unterschiede, dass diese Gebilde naeh der Kapsel zu immer deutlieher die Form von kleinsten Tropfen annehmen, von denen es sieh sehwer feststellen lässt, ob sie innerhalb oder ausserhalb der einzelnen Fasern liegen. Aehnliehe tropfenartige Gebilde liegen aueh dort zahlreieh, wo keine Linsenfasern in den Detritusmassen zu erkennen sind.

Sehen wir auch in diesem Falle von den Veränderungen der Corticalis ab, so würde der extrahirte Kern wiederum die anatomische Diagnose Schichtstaar aus dem Grunde rechtfertigen, weil ein Band feinster und grösserer Lücken an den meisten Stellen der Kernperipherie vorhanden ist, welche sich von den bei jugendlichen Schichtstaaren und in meinem 2. Falle von Tetaniestaaren gefundenen Veränderungen nur dadurch unterscheiden, dass hier die schmale, schlitzartige Form bei weitem gegenüber den ovalen Lücken überwiegt.

Wie dieser Unterschied leicht zu erklären ist, soll hier vorläufig unerörtert bleiben, ebenso die Erscheinung, dass ganz dieselben Veränderungen und Tropfenbildungen in der äussersten Corticalis nachweisbar sind. Auch diese Linse müsste demnach ihrer verschiedenartigen Veränderungen wegen bezeichnet werden als herrührend von Cataracta senilis matura (totalis), deren Kern die anatomischen Zeichen der Schichtstaarbildung aufweist, über deren klinisches Verhalten aus der Anamnese nur so viel hervorgeht, dass die rasch erfolgte Reifung höchstens im Beginn deren Beobachtung würde gestattet haben.

Es genügt, darauf hinzuweisen, dass somit ein wesentlicher Unterschied zwischen diesem und meinem 2. Fall von Tetaniestaar nicht besteht.

Die zweite (Fig. IV) in intaeter Kapsel erhaltene Linse ist erheblieh dieker, als die erste. Ihre Durehmesser betragen 8 und $6^1/_2$ mm. Die Farbe der Kapsel ist grauweiss; im Innern sind Details nieht zu erkennen. Sie stammt her von einem 58jährigen Patienten, der 1882 wegen ehroniseher Iritis links irideetomirt wurde. Seine Sehsehärfe betrug damals bei der Entlassung 20/70. Da er in der Jugend seharf gesehen hatte und die Verschleehterung des Sehvermögens der Iritis zur Last zu legen war, überdies aueh

von einer Linsentrübung nichts erwähnt wird, so ist ein seit der Jugend etwa bestehender Schichtstaar wohl auszuschliessen. Weitere Sehstörungen traten 1894 ein, und am 26./11. 96 wurde die reife Alterscataract ohne jeden Zwischenfall in der Kapsel extrahirt. Bei der Anfertigung der Schnittpräparate entsteht eine besondere Schwierigkeit, ganze Schnitte zu erhalten dadurch, dass an der einen Seite die Kapsel vom Kern durch eine weiche, halbflüssige Masse getrennt wird, wodurch ein grösserer Hohlraum in den Schnitten entsteht, der nicht mit Celloidin ausgefüllt ist. An ungefärbten Schnitten erscheint die Kapsel durch anhaftende Corticalismassen getrübt. Ein grösserer Hohlraum enthält ein langes abgerissenes Faserbündel; an der anderen Seite ist die Kapsel mit Corticalis und Kern im Zusammenhang geblieben. Die übrige Linsenmasse ist klar und durchscheinend bis auf eine bandförmige etwas getrübte Stelle, welche nur an einem Aequator deutlich unterbrochen ist. Bei Loupenvergrösserung löst sich dieses anscheinende Band auf in eine aufgelockerte aufgefaserte Stelle.

Der mikroskopische Befund ist folgender:

Der abgehobene Theil der Corticalis gehört zur Vorderfläche; die der abgelösten Kapsel anhaftende Corticalis ist überall mit der Kapsel aufs Innigste verbunden und dunkler gefärbt als der Kern. Die ganze Schicht ist gleichmässig in der Weise verändert, dass im Allgemeinen die Faserschichten der Linse an ihrem gestreckten Verlauf deutlich zu erkennen sind; überall jedoch finden sich Spalten von spindelförmiger Gestalt zwischen den Faserschichten in reichlicher Anzahl und von wechselnder Grösse, deren Inhalt meist ein fein- und grobkörniger Detritus ist, hin und wieder von grossen runden Kugeln gebildet wird. Veränderungen des Epithels sind an ungefärbten Präparaten weder im Bereich der Vorderfläche noch auch am Aequator zu erkennen.

Die Veränderungen der Corticalis lassen sich beiderseits noch über den Aequator hinaus eine Strecke weit verfolgen. Eine der äussersten Corticalis entsprechende Schicht endigt etwas vom hinteren Pole entfernt in einem Knäuel aus wellig gebogenen Faserbündeln, zwischen denen dieselben Detritusmassen liegen, wie in den vorderen Corticalisspalten, und auf der anderen Seite entsprechend weit vom hinteren Pole entfernt sind ganz dieselben Veränderungen nachweisbar an einer Fasersehicht, welche genau

dieselbe Dicke besitzt und deren Fasern ebenfalls wellig und gebogen erscheinen. Am hinteren Pole ist die Kapsel unterbrochen. Die hier entstandene Lücke ist mit Linsenfaserresten und Detritus ausgefüllt, und daran schliesst sich ein grösserer Hohlraum, der durch Abhebung der Kapsel gebildet wird. Das äusserste Band der Kernperipherie lässt sich vom Aequator aus nach hinten verfolgen, und es setzt sich diese Faserschicht dort, wo auch jene Corticalisschicht aufhört, in abgeschrägter, spitzwinkliger Form jäh ab, genau so, wie im ersten Falle. Die entsprechende Schicht der anderen Seite ist ebenfalls vom hinteren Pole retrahirt, endigt mit zerklüfteten, getrübten Faserenden und ist nach der Kapsel zu in Form einer weniger compacten Masse vorgewölbt.

Der Kern ist ebenfalls verändert. Durch Zerreissung der vorderen Faserschichten ragen beiderseits vom Aequator aus in den subcapsulären Hohlraum einige dicke Bänder unveränderter Linsensubstanz hinein, deren weit entfernte Enden mit einander zum Theil zusammenpassen. In einer tieferen Schicht, die dem makroskopisch sichtbaren durch Auflockerung trübe erscheinenden Theil angehört, treten zahlreiche Spalten auf, in deren Nachbarschaft zerstreut nach dem Centrum des Kerns an Häufigkeit abnehmend kleine schlitzförmige Spalten zwischen den Linsenfasern liegen, die genau dieselbe Form und Grösse zeigen, wie die des vorigen Falles. Das System von Spalten ist auch an der Hinterfläche, und zwar etwas mehr ausgeprägt vorhanden, während die Lücken in geringer Zahl in der Nachbarschaft eingestreut sind. Bezüglich des grossen freien Spaltraumes ist noch zu erwähnen, dass er wohl sicherlich intra vitam präformirt, durch die Härtung und durch das Schneiden eine beträchtliche Vergrösserung erfahren hat, ebenso, wie einzelne Faserschichten auf diese Weise nachträglich zerrissen sind. Die Veränderungen an der Hinterfläche des Kerns und an der hinteren Corticalis sind jedoch zweifellos intra vitam vorhanden gewesen.

Die anatomische Diagnose muss somit in diesem Falle wieder auf reifen Altersstaar gestellt werden, bei dem der Kern, und zwar diesmal in einer tiefer liegenden, isolirten Schicht die Substrate der Schichtstaartrübung, wenn auch nicht so deutlich, wie im vorigen Falle aufweist.

Meine ursprüngliche Vermuthung, dass bei den Tetaniestaaren ähnliche Veränderungen wie bei Schichtstaaren gefunden werden müssten, hat sich demnach bei den beiden

ersten darauthin untersuchten Fällen sofort bestätigt, ebenso wie die Voraussetzung, dass analoge Kernveränderungen bei Altersstaaren zu finden sein müssten, und ich muss nochmals betonen, dass es gewiss kein Zufall ist, dass die beiden ersten in der Kapsel untersuchten Staare gleich entsprechende Veränderungen erkennen lassen, die sich dem Nachweis an extrahirten Kernen wohl meistens deshalb entziehen, weil der Träger der wichtigsten Veränderungen, die Corticalis, abgestreift wird.

III.

Da die Uebereinstimmung verschiedener Staarformen bezüglich des anatomischen Substrates der Schichtstaartrübung, der Lücken, ein wesentliches Argument für die genetische Zusammengehörigkeit darstellt, so halte ich es zunächst für geboten, nochmals kurz auf die Frage einzugehen, ob wir die in den verschiedenen Präparaten gefundenen Lücken als gleichwerthig anzusehen haben und dazu ist vor allem erforderlich, die Entstehung der Lücken aufzuklären.

Ich habe in meiner früheren Arbeit über die Entstehung des Schichtstaars bereits ausführlich die Gründe dargelegt, welche mich veranlassten, die Ursache der Lückenbildung in der Kernschrumpfung zu suchen. An der Hand zweier in der Kapsel erhaltener Präparate und der bis dahin vorliegenden anatomischen Beschreibungen und Abbildungen von Schichtstaaren wies ich darauf hin, dass gerade meine Fälle diese Entstehungsweise aufs deutlichste demonstrirten. Indem ich bezüglich der damals geäusserten Ansichten auf jene Arbeit verweise, möchte ich hier nochmals die Gründe hervorheben, welche für eine einheitliche Entstehung der Spalten, Lücken und Tropfen sprechen. Wenn eine festweiche Masse, wie die Linse, rascher als es normaler Weise der Fall ist, im Centrum an Dichtigkeit zunimmt, und das ist doch bei einer Schrumpfung unleugbar, dann muss wenigstens ein Theil der zwischen oder gar in den Linsenfasern enthaltenen Gewebsflüssigkeit in centrifugaler Richtung nach

der Kernperipherie zu ausgepresst werden. Erfolgt die Schrumpfung rasch und sehr ausgiebig, dann wird die Flüssigkeit in Form feinster Tröpfchen im ganzen Kern vertheilt werden und gleichzeitig der Kern von der Corticalis losreissen, wenn diese dem Zuge des schrumpfenden Kerns nicht folgt. Ein typisches Beispiel hierfür bilden meine beiden Fälle von Schichtstaar, welche trotz enormer Spaltbildung zwischen Kern und Corticalis und trotz der feinsten Tropfen, die den ganzen Kern durchsetzten, klinisch nur eine geringe Trübung des Kerns und nur eine stärkere am Kernaequator erkennen liessen, die durch Zerrung des schrumpfenden Kerns an den hier die einzige Vermittlung bildenden Corticalisschichten verursacht war. Gerade hierbei war die Kerntrübung so gering, weil weder der Inhalt der grossen Spalten noch auch die feinen Tröpfchen bei diesem bald nach der Entstehung zur Section gelangten Falle das Substrat der Trübung darstellen, sondern die sog. Lücken im Kern und an der Kernperipherie. Deren Zahl war aber ausserordentlich gering, und das erklärt sich meines Erachtens daraus, dass die Lücken ihre Entstehung dem Umstande verdanken, dass die ausgepresste Flüssigkeit die Fasern dort auseinanderpresst, wo ihr Zusammenhang ein weniger fester ist. In meinen Fällen war dieser Zusammenhang augenscheinlich durchweg ein so fester, dass nur feinste Tröpfchen ausgepresst wurden und die Faserschichten nur an einzelnen Stellen auseinanderwichen, und zwar besonders dort, wo die in der Längsrichtung der Fasern erfolgende Schrumpfung im Verein mit der senkrecht darauf einwirkenden sich dahin ergänzte, dass mehr rundlich geformte Lücken im Kern zerstreut auftreten. Diese mehr runde Form der Lücken muss sich demnach immer bei Schrumpfung im Innern des Kerns vorfinden, und das ist bei Schichtstaaren ebenso nachweisbar, als in meinen beiden Fällen von Tetaniestaaren. Es muss ferner die Gestalt der Lücken nach der Kernperipherie zu immer mehr die ovale werden, weil hier die senkrecht zum Faserverlauf erfolgende Zerrung in Folge der anatomischen Anordnung der Fasern überwiegt. Es muss gleichzeitig hier die Form der Lücken um so mehr schlitzartig werden, je fester die betreffenden Linsenschichten sind und um so mehr die ovale Form hervortreten, je mehr die eindringende Flüssig-

keit die Spaltbildung durch den der Kernschrumpfung entgegenwirkenden Zug der Corticalis begünstigt findet. Dadurch werden naturgemäss alle möglichen Uebergänge geschaffen, welche einen Rückschluss auf die Intensität der Schrumpfung und die Festigkeit der in Betracht kommenden Schichten gestatten.

In den Fällen, in denen die Kernsclerose nur angedeutet ist, wird eine rasche Zunahme der Dichtigkeit des Kerns bei der elastischen Beschaffenheit der Corticalis für gewöhnlich zur Folge haben, dass an der Kernperipherie ein System von meist ovalen Lücken auftritt, während die elastische Corticalis dem Zuge des schrumpfenden Kerns folgt und wenig oder gar nicht verändert wird. So entstehen die gewöhnlichen Formen der Schichtstaare. Ist nun aber die normale Sclerosirung des Kernes weiter vorgeschritten und auch die Corticalis dichter geworden, wie das bei den beiden Tetaniestaaren der Fall war, so wird die Form der Lücken mehr schlitzförmig gestreckt werden müssen, und das ist in der That nachzuweisen und um so mehr bei den beiden Altersstaaren ausgeprägt, bei denen die Sclerosirung noch weiter vorgeschritten war. Entsprechend der zunehmenden Festigkeit und Dichtigkeit der Schichten an der Kernperipherie ändert sich also die Gestalt der Lücken, welche auch dann noch den Uebergang in feine Spalten erkennen lassen, wenn ihr Inhalt in Form von Kugeln in der Mitte liegt und die zugespitzten Enden frei sind. Erweist sich somit die Lückenbildung als bedingt durch Auseinanderweichen der Fasern und fehlen, wie das auch bei den Tetanie- und Altersstaaren zu sehen ist, jegliche Anzeichen eines wirklichen Faserzerfalles in der Umgebung der Lücken, so wird ihre rein mechanische Entstehung schon dadurch nahe gelegt, um so deutlicher aber bewiesen durch die Thatsache, dass an meinen Präparaten von Tetanie- und Altersstaaren jeglicher Uebergang der Lücken in wirkliche, kleinere und grössere Spalten zu verfolgen ist, in deren Umgebung die Linsenfasern ebenfalls keinerlei Zeichen von Erkrankung, sondern höchstens Trübung abgerissener Faserenden erkennen lassen, und dass die Spalten die Folge einer Kernschrumpfung sind, wird selbst von den Autoren zugegeben, welche sich mit meiner Theorie der Schichtstaarbildung nicht zu befreunden vermochten.

Diese genetisch bedingte Gleichwertigkeit der Lücken und Spalten hat zur Folge, dass dort die Lücken an Zahl zurücktreten, wo die Spalten reichlicher vorhanden sind und umgekehrt, und das ist wiederum an meinen Präparaten, besonders an Fall 3 mit aller wünschenswerthen Deutlichkeit nachzuweisen.

Bezüglich meiner beiden früher beschriebenen Schichtstaarfälle muss ich nochmals auf jene Arbeit verweisen, wo ich bereits ausführlich die Gründe dargelegt habe, die es uns erklären, warum trotz totaler Erkrankung des Kerns nur spärliche Lücken zu finden waren. Wäre diese durch Zerfall von Substanz bedingt, dann hätte eine totale Erkrankung des Kerns ganz andere Störungen machen müssen, als es der Fall war.

Denkt man sich nun bei vorhandener Kernsclerose die Schrumpfung ebenso rasch als intensiv einsetzend, so wird ausgedehnte Spaltbildung die Folge sein müssen, und es werden aus den angeführten Gründen Lücken nur dort zu finden sein, wo der Zusammenhang der Schichten gewahrt blieb. In typischer Weise zeigt dies der Fall I der Tetaniestaare, wo die ganzen vorderen und die beiden aequatorialen Gebiete durch Spaltbildung zertrümmert sind und nur an der Hinterfläche des Kerns, soweit man von einem solchen sprechen kann, auftreten, während der zweite Fall bei nur geringer Spaltbildung die Lücken an der Vorder- und Hinterfläche des Kerns aufweist.

Auch der Uebergang von Tröpfchen in Lücken ist kein schroffer; sie sind einander ebenfalls gleichwerthig, nur mit dem Unterschiede, dass es mitunter schwer erkennbar ist, ob wirklich die Fasern auseinandergewichen sind in Form von schlitz- oder spindelförmigen Lücken oder nur diffuse Einlagerung feinster Tröpchen zwischen die Fasern stattfindet. Es hat diese Unterscheidung schon Schirmer[1]) Schwierigkeiten bereitet, der jedoch auch zu der Annahme neigt, dass die Tröpfchen ausserhalb der Fasern gelegen sind. Auch die Abbildung, welche Becker[2]) von einem jugendlichen Totalstaar giebt (Fig. 19, Tafel IV), lässt das erkennen.

1) v. Graefe's Archiv Bd. 35. 3.
2) l. c.

Wenn somit in der stellenweise schwierigen Unterscheidung zwischen Lücken und Tropfen ein Grund für ihre genetische Zusammengehörigkeit zu erblicken ist, so geht diese noch deutlicher aus der Thatsache hervor, dass die Tröpfchen sich dort am zahlreichsten finden, wo die Fasern eben nicht auseinanderweichen können, wie das in meinen Schichtstaarfällen zutraf, und dass im Falle IV in der Corticalis überall dort Tröpfchen auftraten, wo mit Detritus gefüllte Räume zwischen den einzelnen Faserbündeln lagen, welche selbst in sich noch vereinzelte Lücken aufwiesen.

Die besonders reichliche Ansammlung der Tröpfchen in Fall I erklärt sich daraus, dass durch rasche und intensive Schrumpfung des Kerns die ausgepresste Masse in die grossen Spalträume entleert wurde, während dort, wo der Zusammenhang der Schichten gewahrt wurde, sich Lücken bildeten, welche an sich den Spalten, ihrem Inhalte nach meist den Tropfen gleichwerthig sind. In der That waren besonders in Fall II, auch vereinzelt in Fall I, in den Lücken deutliche Tropfen nachweisbar, welche vollkommen den in grösseren Spalten befindlichen entsprachen.

Es liegt nun ein gewisser Widerspruch darin, wenn wir uns der Thatsache erinnern, dass die genetisch auf dieselbe Weise entstandenen Spalten und Lücken, obwohl sie denselben Inhalt haben können, optisch nicht gleichwerthig sind. Es trifft diese bereits früher von Hess, Schirmer u. A. bewiesene Thatsache auch für meine Schichtstaarfälle und ganz besonders für den ersten Fall von Tetaniestaar zu, wo sicherlich das Bild der Cataracta nuclearis durch das eines Totalstaares ersetzt worden wäre, wenn die Spalten mit undurchsichtigem Inhalte erfüllt gewesen wären. Die Tröpfchen können somit, obwohl sie sich durch spätere Metamorphosen in ihren chemischen und physicalischen Eigenschaften ändern können, das Substrat einer Staartrübung nicht darstellen, und das stimmt sehr wohl mit der Annahme überein, dass sie eben nichts weiter sind, als die in Tropfenform aus den Faserschichten ausgepresste Gewebsflüssigkeit, die doch auch vorher durchsichtig war.

Es müssen somit die Lücken allein für die im Kern und besonders an seiner Peripherie auftretenden Trübungen, sowohl bei Schichtstaaren als auch bei anderen, später ent-

stehenden Formen verantwortlich gemacht werden, und da ihr Inhalt sehr oft aus Tröpfchen besteht, die auf die schon geschilderte Weise hineingelangen und Anfangs keine Trübung bedingen, so können es nur die Lücken, die in Form von linsenförmigen Hohlräumen auftreten, sein, und es ist auch leicht einzusehen, dass die zahlreichen Verbiegungen der Faserschichten an sich dort, wo die Schicht der Lücken eine sehr dicke ist, eine Trübung hervorrufen, ebenso wie dies Spalten thun würden, die in besonders reichlicher Anzahl hintereinander aufgeschichtet sind. Erleidet nun der Inhalt allmählich Veränderungen, so wird die Staartrübung nach und nach an Intensität zunehmen, und dass dies oft ausserordentlich langsam geschieht, lehren sehr viele Fälle von Schichtstaaren, während bei den später entstehenden Nuclear- und Totalstaaren die Trübung rascher zum Vorschein kommt, was wohl mit der Aenderung der chemischen und physicalischen Eigenschaften der Linsensubstanz zusammenhängt.

Es leuchtet nun ohne weiteres ein, dass Spaltbildung im Kern und an seiner Peripherie auch auftreten kann, ohne dass sie durch ausgepresste Flüssigkeit begünstigt wird, wo also lediglich das durch die Schrumpfung des Kerns bedingte Auseinanderweichen der Faserschichten die Bildung von Spalten ermöglicht, die dann von ganz anderen Massen erfüllt sein müssen. Es wird hier klare Gewebsflüssigkeit centripetal eindringen, wie es besonders schon in meinen Schichtstaarfällen beobachtet wurde, die ebenfalls an sich keine Trübung bedingt, sondern dies nur dann thut, wenn sich Gerinnungsproducte und Detritusmassen in ihr niederschlagen, was eben mit der fortschreitenden Veränderung der Linse, mit dem zunehmenden Alter um so leichter und rascher erfolgen kann, wobei durchaus nicht ausgeschlossen ist, dass sich eine solche Spalte lange Jahre hindurch durchsichtig erhält, wie dies besonders durch den Fall von Cataracta nuclearis illustrirt wird. Auch die auf diesem Wege entstandenen Spalten werden um so eher eine Trübung bedingen, je kleiner sie sind, weil dann eine Häufung zu Schichten eintritt wie in Fall III, wo ein System dieser Spalten vorliegt, welches alle möglichen Uebergänge in die feinsten Lücken aufweist. Es geht aus dem Gesagten hervor, dass es sehr bedenklich sein würde, etwa aus der verschiedenen Färb-

barkeit des Inhaltes der Lücken und Spalten in zwei anatomisch ziemlich gleichen Fällen auf verschiedenartige Erkrankungen des Linsensystems zu schliessen, indem schon allein die Kernschrumpfung im Stande ist, solche Verschiedenheiten hervorzubringen. Auch die eigentümliche Färbbarkeit einzelner Staartrübungen mit Haematoxylin, wie sie von Schirmer bei Schichtstaaren, von Hess bei Cataracta senilis punctata beobachtet wurde, ist meines Erachtens kein Beweis für eine Erkrankung der Linsenfasern, sondern durch mechanische resp. physicalische Aenderungen in Folge der Kernschrumpfung bedingt.

Die Richtigkeit dieser Ansicht geht aus folgender Beobachtung hervor. Von der Erfahrung ausgehend, dass in frischen Kalbslinsen eine deutliche Differenzirung des Kerns von der Corticalis durch verschiedene Consistenz zu Tage tritt, habe ich mit verschiedenen Härtungsflüssigkeiten Versuche angestellt, um durch raschere Härtung der Corticalis zu verhindern, dass sie dem Zuge des schrumpfenden Kerns folgte. Durch Härtung in Müller'scher Lösung combinirt mit der von Jores[1]) angegebenen sog. Salzformalinmischung in verschiedenem Mengenverhältniss erzielte ich regelmässig ein Losreissen des Kerns von der Corticalis, wodurch eine grosse Anzahl perinuclearer leerer Spalten gebildet wird, ohne das sonstige Erscheinungen, etwa Tröpfchenbildung, auftritt. Färbt man eine solche Linse mit Haematoxylin, so bleibt der Kern und die Corticalis ungefärbt, während die perinucleare Zone der Spalten eine intensive Färbung aufweist, die durch Betheiligung der die Spalten begrenzenden Faserschichten zu Stande kommt. Ausserdem färbt sich eine subcapsuläre Schicht von runden Kugeln sehr intensiv. Man erhält auf diese Weise Bilder, welche äusserst instructiv und vortrefflich geeignet sind, Anfängern die Topographie der Schichtstaarveränderungen zu demonstriren. In ganz normalen Linsen tritt somit lediglich unter dem Einfluss der durch die Härtung bewirkten Kernschrumpfung eine elective Färbbarkeit der perinuclearen Spaltenzone hervor. Dasselbe Verhalten war übrigens auch bei meinen beiden Altersstaaren zu constatiren, wo auch die intensivere Blaufärbung durch

1) Centralblatt f. allg. Pathologie Bd. VI. 1896.

die stärkere Färbung der die Spalten begrenzenden Faserschichten bedingt war.

Diese Thatsachen dürften zum mindesten geeignet sein, davor zu warnen, der electiven Färbbarkeit der Staarschicht bei manchen Cataractformen eine zu weit gehende Bedeutung beizulegen oder gar damit anatomische oder aetiologische Verschiedenheiten zu begründen.

Wenn ich in den von mir genauer untersuchten Fällen alle Kernveränderungen auf die Schrumpfung zurückführen kann, so entsteht die weitere Frage, ob die von anderen Autoren veröffentlichten Fälle dieselbe Deutung zulassen, und das ist gleichbedeutend mit der Frage, ob manche Kernveränderungen als ein Zeichen der Erkrankung, des Zerfalls von Linsenfasern zu betrachten oder anders zu erklären sind. Ein solcher Zerfall wird z. B. von Hess[1]) bei einem Falle von Schichtstaar angenommen, wo eine reichliche Anhäufung von Tröpfchen in dem ersichtlich stark geschrumpften Kern gefunden wurde. Wenn diese eine Trübung bedingten, so erklärt sich das ungezwungen daraus, dass diese in Folge der intensiven Kernschrumpfung ausgepressten Tröpfchen späterhin, bis zum 45. Lebensjahre, Veränderungen ihrer optischen Eigenschaften erlitten, ein Faserzerfall zur Erklärung somit nicht herangezogen zu werden braucht. Dass auch in der Corticalis von Altersstaaren dem Faserzerfall bisher eine viel zu grosse Bedeutung beigelegt worden ist, werde ich noch ausführlicher darlegen; für die Kernveränderungen bei Schichtstaaren kann ich den Beweis des Zerfalls nicht als erbracht ansehen, ebensowenig, wie ich derartiges bei meinen Fällen von Tetanie- und Altersstaaren annehmen kann.

Hess will auch die bei Schichtstaaren in den aequatorialen Theilen sich findenden sogenannten Reiterchen auf Faserzerfall zurückgeführt wissen und begründet diese Annahme mit einer buchtigen Begrenzung der Spalten und den unregelmässigen, wie angenagt aussehenden Contouren der Faserschichten und der Identität des Inhaltes mit den Kernveränderungen, während Schirmer[2]) die Spalten auf die Kernschrumpfung zurückführt. Dass Linsenfaserschichten

1) v. Graefe's Archiv f. Ophthalmologie Bd. 39. 1. S. 198.
2) l. c.

wie angenagt erscheinen können, wenn durch plötzliches Auseinanderdrängen der Faserschichten einzelne Fasern zerreissen, erscheint mir wahrscheinlicher, und für den Inhalt ist die Herkunft aus zerfallenen Fasern ebenso des Beweises bedürftig, als für die Kernveränderungen, und ich muss auch bezüglich dieses Punktes an meiner schon früher geäusserten Ansicht festhalten.

Die eigenthümlichen Verbiegungen der Linsenfasern, die Verlagerung des ganzen Kerns nach hinten, wie sie besonders in dem eben erwähnten Falle von Hess zu Tage traten, legten diesem Autor die Vermuthung nahe, dass eine von ihm vorgefundene Missbildung bei einem jungen Hühnchen im Stande sei, dafür eine Erklärung abzugeben, wie denn überhaupt dieser Fall das bessere Verständniss der Schichtstaarentstehung anzubahnen geeignet sein soll. Dass diese Kernverbiegung, die Verlagerung des Kerns nach hinten durchaus kein constanter Befund sind, ist sicher; es ist ferner von v. Hippel[1]) in einem Falle die Einbiegung des Kerns, die im Hess'schen Falle nach vorne gerichtet war, an der hinteren Seite constatirt worden und damit die Entstehung dieser eigenartigen Veränderungen durch Kernschrumpfung bewiesen worden. Wenn weiterhin sich der Nachweis erbringen lässt, dass die Verlagerung des Kerns nach hinten auch bei später entstandenen Staarformen zu finden ist, wie ich das bei Besprechung der Corticalisveränderungen ausführlicher darlegen werde, so glaube ich, dass der Hess'sche Fall von Linsenmissbildung beim Hühnchen wohl eine Bereicherung unserer entwicklungsgeschichtlichen Kenntnisse bedeutet, aber nur mit Vorsicht zur Erklärung der Schichtstaar-Entstehung herangezogen werden darf, und so muss auch der interessante Fall von Purtscher[2]), in welchem eine unvollständige Schichtstaarzone beiderseits symmetrisch vorhanden war, wohl richtiger und bei weitem einfacher mit einer Schrumpfung des Kerns erklärt werden, die nur an einer Seite zur Entwicklung von Lücken führte, und ich kann somit Fick[3]) durchaus nicht beistimmen, wenn er glaubt, dass dieser Fall mit der Annahme einer Kernschrumpfung nicht zu erklären sei.

1) v. Graefe's Archiv f. Ophthalmologie B. 43. 3.
2) Centralblatt für Augenheilkunde. 1894. S. 33.
3) s. den oben erwähnten Bericht (Lubarsch u. Ostertag). S. 195.

Wenn Hess[1]) fernerhin davor warnt, die Kernschrumpfung bei Schichtstaaren als überall vorhanden anzunehmen und das damit begründet, dass noch bei einem 69jährigen die Corticalis frei von Veränderungen gefunden wurde und Schirmer[2]) das Fehlen von Spalten in einzelnen Fällen von Schichtstaar als Beweis gegen dies Vorhandensein der Kernschrumpfung anführt, so möchte ich bezüglich dieses letzteren Punktes auf das oben Ausgeführte verweisen, indem die Lücken mit den Spalten als gleichwerthig zu betrachten sind und dem Hess'schen Einwand mit dem Hinweise begegnen, dass wenn auch die Schichtstaarbildung auf Tetanie zurückzuführen ist ,wir nach dem Aufhören der Krämpfe eine weitere Schrumpfung des Kerns nicht anzunehmen brauchen und sehr wohl die Corticalis bis ins hohe Alter klar bleiben kann.

Wenn wir die Schrumpfung des Kerns als eine Reaction auf die Aufhebung der Ernährungszufuhr ansehen, so müssen wir wenigstens für manche Fälle, in denen Ciliarmuskelkrämpfe diese Aufhebung besorgen, eine ziemlich rasche und intensive Schrumpfung annehmen, da zwischen den Anfällen die Ernährung ungehindert vor sich geht und der weiteren Schrumpfung entgegenwirkt. In der That können wir auch wohl den Fall I kaum anders erklären, und nur auf diese Weise werden Fälle von plötzlicher Staarbildung verständlich, wie sie Just[3]) beschreibt. Dass beim Altersstaar, wo die Ernährungsstörung eine fortdauernde aber unvollständige ist, alle möglichen Formen auftreten können, ist danach ebenfalls verständlich. Auch setzt die Entstehung der Lücken durch Auspressen der Intercellularflüssigkeit nicht nur eine gewisse Intensität der Schrumpfung voraus, sondern auch eine um so grössere Schnelligkeit, je feiner vertheilt die Tröpfchen sind. Je mehr durch die Schrumpfung Spalten gebildet werden, um so weniger kann eine fortdauernde Schrumpfung Veränderungen in der Corticalis erzeugen, ein weiterer Grund, der das Intactbleiben der Corticalis bei Schichtstaaren begünstigt. Nach Etablirung der durch die

1) l. c. S. 190.

2) v. Graefe's Archiv Bd. 39. S. 206.

3) Citirt von dem oben erwähnten Werke von O. Becker, p. 155.

Kernschrumpfung gesetzten Veränderungen brauchen wir also zur Erklärung der wachsenden Intensität der Trübung nicht fortdauernde Schrumpfungen, sondern nur Aenderungen des Lückeninhaltes anzunehmen. Wenn demnach ein Schichtstaar, der in späterem Lebensjahre extrahirt wird, nur Lücken aufweist, so spricht das ebensowenig gegen eine Entstehung durch Schrumpfung, als man eine solche zur Erklärung später erfolgender Veränderungen heranzuziehen braucht.

Auf den Einwand Schirmer's[1]), dass meine Hypothese diejenigen Fälle nicht zu erklären vermöge, in welchen bei gleicher Grösse verschiedene Intensität der Schichtstaartrübung beobachtet wurde, habe ich bereits früher geantwortet. Ich sehe mich genötigt, nochmals darauf einzugehen, weil neuerdings Schreiber[2]) diesem Punkte eine grosse Bedeutung beilegt und den Einwand Schirmer's als berechtigt ansieht. Legen wir die Annahme der Tetanie als Ursache des Schichtstaares zu Grunde, so ist es verständlich, das bei gleichen anatomischen Vorbedingungen die doppelseitig auftretenden Krämpfe gleich grosse Schichtstaare erzeugen. Für die Ausnahmefälle, in denen sie nicht gleiche Intensität besitzen, ist also nur erforderlich, dass die Lücken im einen Falle geringer an Zahl vorhanden sind. Dass dieses schon der Fall sein kann, wenn zahlreiche Lücken in etwas grössere Spalten übergehen, die an sich eine weniger intensive Trübung bedingen, wobei der Gesammtraum, den die Spalten und Lücken im Kerne einnehmen können, der gleiche sein kann, ist ohne weiteres verständlich. Andrerseits kann eine intensivere Schrumpfung auf einer Seite sehr wohl vorhanden sein, ohne dass die Grösse variirt, nämlich dann, wenn die die Lücken enthaltende Kernperipherie durch Bildung grössere Spalträume genau so weit sich retrahirt, als es der Grösse der anderen ohne solchen Spaltraum auftretenden Staarzone entspricht. Eine ungleiche Schrumpfung dieser Art setzt nur voraus, dass die Intensität und Dauer der Ciliarmuskelkrämpfe auf beiden Augen verschieden sein kann. In wieweit dies der Fall ist, muss das weitere Studium der Tetanie lehren. Auch ist

1) v. Graefe's Archiv Bd. 39, 4.
2) Diss. aus der Kieler Klinik. Bielefeld. 1896.

immer dabei vorausgesetzt, dass die anatomische Anordnung der Faserschichten in beiden Augen immer die gleiche ist.

Ich kann demnach auch diesen Einwand, der Schreiber verhindert, rückhaltslos meiner Hypothese der Schichtstaarentwicklung beizutreten, nicht als berechtigt gelten lassen. Ich führe als weiteren Grund für meine Ansicht die Thatsache an, dass meine Schichtstaarfälle mit einer Veränderung des Keimplasmas, wie sie Hosch[1]) vermuthet, ebensowenig zu erklären sind, als durch die Annahme einer entwicklungsgeschichtlichen Störung im Hess'schen Sinne, indem eine Verlagerung des Kerns nach hinten und entsprechende Veränderungen der hinteren Corticalisschichten nicht vorliegen. Ebensowenig vermag die von Schirmer modificirte Hornersche Theorie meine Fälle zu erklären. Die Tropfen bedingten, obwohl sie sehr zahlreich im Kern zu finden waren, keine erhebliche Trübung und die Lücken sind viel zu wenig zahlreich, um als Ausdruck einer totalen Erkrankung des Kerns gelten zu können. Eine Schichtstaarzone im Schirmer'schen Sinne existirt gar nicht und doch war klinisch ein Schichtstaar vorhanden. Die Annahme einer primären Kernschrumpfung erklärt dagegen alle Einzelheiten in durchaus befriedigender Weise, um so mehr, als auch die Verhältnisse bei später entstehenden Staarformen ganz analoge sind. Wenn das anatomische Substrat der Staartrübung, die Lücken, in fast gleicher Form und Anordnung nicht nur bei Staaren vorkommen, die allein schon durch ihren Zusammenhang mit der Tetanie mit den Schichstaaren verwandt erscheinen müssen, sondern auch noch den veränderten Härtegraden des Linsensystems entsprechend beim Altersstaar vorhanden sind, so ist doch der Schluss naheliegend genug, auch für die Schichtstaare eine Entstehung an der Kernperipherie bedingt durch die gleiche Ursache, die Kernschrumpfung anzunehmen und die Horner'sche Theorie als den klinischen und anatomischen Thatsachen nicht entsprechend fallen zu lassen. Ebenso muss die Annahme einer Erkrankung der Linsenfasern an der Kernperipherie, eines Faserzerfalles als Ursache der Lückenbildung zurückgewiesen werden, weil diese, den Spalten durchaus gleichwerthig, ihre Ursache in der Schrumpfung des Kernes haben. Wenn somit die

1) l. c.

Schichtstaare sowohl in klinischer als auch in anatomischer Beziehung mit den Tetaniestaaren und diese wiederum mit den Altersstaaren nahe verwandt sind, so entsteht die weitere Frage, ob etwa die Differenzen bezüglich der Betheiligung und der Structurverhältnisse der Corticalis ausreichend sind, um fundamentale Unterschiede zu begründen.

Dass ich die bei Schichtstaaren sich findenden sog. Reiterchen ebenso wie Schirmer, im Gegensatze zu Hess, auf die Kernschrumpfung beziehe, habe ich schon erwähnt. Diese Fälle bilden, besonders dann, wenn eine sog. 2. und 3. Schichtstaarzone vorhanden ist, den Uebergang zum Totalstaar, der bei jugendlichen Individuen auf dem Wege einer durch Tetanie hervorgerufenen Kernschrumpfung weniger leicht zur Ausbildung gelangt, weil eben die Beschaffenheit der Corticalis leichter Schichtstaare entstehen lässt.

Die Elasticität der Corticalisschichten lässt diese dem Zuge des schrumpfenden Kerns folgen und daraus erklärt sich die geringe Grösse mancher Schichtstaarlinsen, oder es reisst der Kern durch Spaltbildung von der Corticalis ab; immer aber spielen sich die Schichtstaarveränderungen an der Peripherie des sich schon früh differenzirenden Kernes ab.

Nimmt nun die Kernsclerose allmälig zu, so wird mehr und mehr die Corticalis in Mitleidenschaft gezogen werden, wenn aus irgend einem Grunde der Kern zu schrumpfen anfängt, und es werden sich die den Lücken analogen Veränderungen mehr in den weicheren Faserschichten nach der Corticalis zu finden müssen. In der That ist bei den beiden Altersstaaren dle Corticalis nur sehr schmal, die Lückenzone im Fall III sehr weit vorgeschoben, während bei Fall IV die entsprechenden Veränderungen etwas tiefer liegen, augenscheinlich deshalb, weil durch Bildung von Spalten an dieser Stelle eine weitere Veränderung der mehr peripher gelegenen Schichten verhindert wurde. Möglicherweise sind diese Veränderungen schon vor den Corticalistrübungen entstanden, die eine weiter vorgeschrittene Kernsclerose voraussetzen. Ausser diesen Lücken, die bei später entstehenden Staaren mehr und mehr nach der Corticalis zu auftreten, selbst in deren äussersten Schichten vorkommen und hier dieselben optischen Störungen bedingen, wie bei Schichtstaaren, müssen wir die in der Corticalis angesammelten Detritusmassen für die spätere Trübung

verantwortlich machen, und es scheint von vorne herein wahrscheinlich, dass diese Corticalismassen weit rascher eine Trübung bedingen, als die entsprechenden Veränderungen im Kern. Dass sie aber ursprünglich viel weniger als später geeignet sind, Trübungen hervorzurufen, beweist schon der Umstand, dass z. B. in Fall III der wesentlichste Inhalt der Corticalisspalten von genau denselben Tropfen gebildet wurde, die in Fall I die Spalten erfüllten, wo sie eine wesentliche Trübung nicht hervorriefen. Diese allmälig erfolgende Trübung haben die Corticalisschichten der Altersstaare wiederum mit den Schichtstaaren gemeinsam; sowohl die ursprünglich klare, durch Schrumpfung ausgepresste Cellular- oder Intercellularsubstanz ist ebenso wie die centripetal eindringende Ernährungsflüssigkeit eiweisshaltig, erstere wohl auch fetthaltig, und es ist doch wohl mehr als wahrscheinlich, dass solche in den Lücken und Spalten stagnirenden Massen im Laufe von Jahren Trübungen durch Ausfällen krystalloider oder fester Massen und Gerinnungen erfahren können. Je grösser die Spalten sind, um so weniger trübe erscheinen sie, und das erklärt sich zum Theil vielleicht daraus, dass die Detritusmassen in grossen Spalten sich an der tiefsten Stelle niederschlagen, während die erfüllende Flüssigkeit klar bleibt.

Diese Tropfenbildung, wie sie auch in der Corticalis bei Altersstaaren auftritt, braucht meines Erachtens nun eben so wenig wie der feinkörnige Detritus vieler Spalten, die eine durchaus regelmässige Begrenzung haben, auf einen Faserzerfall, auf eine directe primäre Erkrankung der Linsenfasern zurückgeführt zu werden, da die Tropfen nach dem oben Gesagten als ausgepresste Flüssigkeit, der feinkörnige Detritus als secundäre Veränderung ursprünglich klarer Flüssigkeit sehr leicht zu erklären sind. Ohne einen Zerfall von Fasern direct leugnen zu wollen, glaube ich jedoch, dass die Bedeutung dieses Factors für die Genese der Alterscataract bei weitem überschätzt worden ist. Für meine Präparate möchte ich einen Zerfall, eine Nekrose der Faserschichten wenigstens nur dort annehmen, wo einzelne Faserbündel direct abgerissen, d. h. aus dem Zusammenhang mit den Hauptlinsenmassen gänzlich losgelöst sind, während selbst dort, wo ausgedehnte Zerreissung ganzer Faserschichten deutlich sichtbar ist, Trübungen und Veränderungen geringfügiger Art nur

dann vorkommen, wenn die Ende dieser mit der übrigen Linsenmasse zusammenhängenden Schichten frei in einen Hohlraum hineinragen, wie dies besonders bei Fall I, ferner an den Spalten an der Hinterfläche des Kerns von Fall III und IV so schön zu sehen ist. Auch dort, wo nur ganz schmale Faserschichten die Grenze eines Spaltes bilden, zeigen sie keine Anzeichen von Erkrankung, sondern höchstens, selbst in ganz peripheren Schichten, die mechanisch entstandenen Lücken zwischen den Fasern.

An meinen Präparaten von Altersstaar sind im Bereiche der Corticalis nun noch andere Veränderungen sichtbar, auf welche bisher nicht genügend geachtet worden ist. Es ist das die directe Zerreissung ganzer Corticalisfaserschichten, welche meines Erachtens eine weit grössere Bedeutung beanspruchen muss, als der sog. Faserzerfall. Schon in dem Fall II von Tetaniestaar fiel mir auf, dass die an einem Aequator seitlich anhaftenden Corticalismassen einen welligen Verlauf wohl erhaltener Faserbündel zeigten, zwischen denen Tropfen und Detritusmassen lagen. Eine sichere Deutung dieses Befundes gewährte mir der erste Fall von Alterstaar (Fall III), der genau die gleichen Veränderungen aufwies. Am hinteren Pole stösst der Kern direct an den von der abgehobenen Kapsel gebildeten Hohlraum. Vom Aequator her reicht bis in die Nähe des Poles ein wenig verändertes Band der Corticalis, welches von der Kapsel durch eine dünne Detritusschicht getrennt ist. Dieses Bündel ist schräg und jäh abgerissen; die vorher gespannte Kapsel hat sich in Falten gelegt und die hier fehlende Corticalisschicht findet sich am anderen Aequator aufgerollt und wellig gebogen vor. Sie bilden hier eine Prominenz, die der Linse wie eine Kappe aufsitzt. Ein Blick auf Fig. III lehrt sofort, dass hier eine dicke Corticalisschicht jäh zerrissen ist. Ganz Aehnliches lässt sich im Bereiche der vorderen Corticalis constatiren.

Die Unterbrechung der äussersten Faserschichten an der Hinterfläche des Kerns im Fall II und der hier befindliche Spaltraum deuten darauf hin, dass diese Zerreissung auch die Kernperipherie betreffen kann, gerade so, wie das auch aus den der Schirmer'schen Arbeit beigegebenen Abbildungen von Schichtstaaren hervorgeht. Dass es sich in unserem Falle wirklich um die Hinterfläche des Kerns handelt, geht

daraus hervor, dass diese Veränderungen nur an einzelnen Stellen über den Pol hinausragen, sonst aber auf die Gegend des Poles beschränkt sind; wären sie etwa durch die Kapselspaltung hervorgerufen, so hätten bei deren Ausdehnung weit grössere Zerstörungen angerichtet werden müssen, ganz abgesehen davon, dass nur die Kapsel fein geritzt wurde. Der Inhalt deutet ferner darauf hin, dass dieser Spalt schon intra vitam bestanden hat, noch viel mehr aber der Umstand, dass im Fall IV ganz analoge Verhältnisse vorlagen. Auch hier findet sich, aber mehr genau dem hinteren Pole entsprechend eine Zerreissung der Corticalisschichten; nur sind hier die Faserschichten nicht retrahirt, sondern nach dem Aequator zu nach aussen umgebogen. An einer Stelle jedoch ist der Faserverlauf eines starken Bündels, das auf vielen Schnitten zu verfolgen ist, senkrecht auf die Kapsel zu gerichtet, welche im Bereiche dieser Veränderung eine Unterbrechung zeigt. Man gewinnt den Eindruck, als ob diese Unterbrechung durch die andrängenden Linsenmassen zu Stande gekommen sei. Leider habe ich die Linse selbst nicht genau daraufhin untersucht, ob am hinteren Pole die Kapsel einen entsprechenden Defect zeigte. Ich erwähne diesen Befund besonders aus dem Grunde, weil die Kapselzerreissung am hinteren Pole neuerdings von Hess[1]) beim Lenticonus festgestellt worden ist und damit ein neues wichtiges Moment für die Pathologie des Linsensystems gewonnen worden ist.

Im Verein mit der Kernverlagerung nach hinten, wie sie besonders deutlich in Fall III zu erkennen und auch im Falle I angedeutet ist, bieten die Corticaliszerreissungen bei meinen Fällen von Altersstaar einen Befund dar, der nur durch intensive Schrumpfung des Kernes zu erklären ist, wobei durch das Andrängen des härteren Kerns gegen die hinteren Corticalisschichten die Faserschichten am hinteren Pole gesprengt werden und sich entweder retrahiren und wellig verbiegen oder durch andrängende Schichten nach aussen umbiegen und sogar der Kern an der Hinterfläche einen Einriss zeigen kann, der auf beiderseits nach dem Aequator gerichtete Zugwirkung hindeutet. Ich lege diesen Befunden, auf welche bisher nicht genügend geachtet worden ist, eine ganz besondere Wichtigkeit bei, weil sie

1) v. Graefe's Archiv für Ophthalmologie Bd. 42, 3. S. 214 ff.

auf der einen Seite geeignet sind, die Bedeutung der Kernschrumpfung auch für die Alterscataract noch sicherer zu beweisen und auf der anderen ein Analogon bilden zu gewissen Schichtstaarveränderungen, wie sie besonders von v. Hippel, Schirmer und Hess beschrieben und von letzterem Autor auf entwicklungsgeschichtlich bedingte Störungen zurückgeführt worden sind. Das Vorkommen analoger Dinge beim Altersstaar ist meines Erachtens geeignet, meine früheren Ansichten über die Entstehung des Schichtstaares erheblich zu stützen. Dass der Hess'sche Fall durch Kernschrumpfung erklärt werden kann, ist schon durch v. Hippel betont worden und ich glaube, dass die Kernverlagerung bei Schicht- und Altersstaaren wohl entwicklungsgeschichtlich vorbereitet sein kann, aber schon aus dem Grunde zur Erklärung der Schichtstaarentstehung nicht herangezogen werden darf, weil viele, wenn nicht gar die meisten Fälle von Schichtstaaren eine periphere Lage des Kerns nicht aufweisen, die Hess'sche Ansicht, wenn überhaupt, also nur für Ausnahmefälle Geltung beanspruchen kann. Die weitere Discussion über diesen Gegenstand wird am besten aufgeschoben, bis durch fortgesetzte Beobachtung früher tetaniekranker Kinder, wie ich hoffe, der Beweis geliefert werden kann, dass Schichtstaare extrauterin entstehen können und wenn dann später ein solcher Staar extrahirt wird und bei der Untersuchung eine Kernverlagerung zeigt, dann wird die Annahme entwicklungsgeschichtlich bedingter Störungen noch weniger in Betracht kommen. Vor der Hand begnüge ich mich mit dem Hinweise, dass diese Veränderungen bei Schichtstaaren ihr Analogon bei Altersstaaren finden, die in früher normal sehenden Augen auftreten und wohl nur mit der Kernschrumpfung zu erklären sind.

Dass die spätere Veränderung der Tropfen und Detritusmassen, die Zerreissung der Corticalisschichten und die dadurch hervorgerufene Trübung der Faserenden und des entleerten Inhaltes im Stande sein können, im Verein mit den vom Kapselepithel gelieferten Producten die Corticalistrübung hervorzubringen, unterliegt wohl keinem Zweifel. Es ist nun aber auch denkbar, dass eine Schrumpfung vorliegt und die Kernperipherie, wenig oder gar nicht betroffen sondern lediglich die Corticalis verändert wird. Es braucht

durchaus nicht zur Lückenbildung an der Kernperipherie zu kommen, welche die nach Magnus in etwa 8% der Altersstaare zu findende perinucleare Trübungszone ausmachen, sondern es können Spalträume mit mehr durchsichtigem Inhalt auftreten oder die Veränderungen sich überhaupt nur in der Corticalis abspielen, wodurch etwaige Kernveränderungen zarter Natur verdeckt werden. Aus diesem Grunde ist es durchaus falsch, eine Kernschrumpfung nur für diejenigen Fälle von Altersstaar als Ursache anzunehmen, in welchen eine perinucleare Trübungszone vorhanden ist. Weitere Untersuchungen in der Kapsel extrahirter Cataracte werden hierüber Aufschluss geben; wenn auch die Corticalis bei der Extraction einige Veränderungen erleidet, so beweisen doch meine Fälle, dass gerade die wichtigsten Factoren, das Zerreissen der Faserschichten, bereits intra vitam wirksam und sehr wohl der Untersuchung zugänglich sind. An extrahirten Kernen wird man nur ausnahmsweise diese Verhältnisse studiren können.

Auf die Frage nach der Bedeutung der Zonula gehe ich hier nicht weiter ein. Die Ausführungen von Schön[1]) gegen die Kernschrumpfungstheorie vermögen mich um so weniger zu überzeugen, als durch Hess[2]) neuerdings nachgewiesen ist, dass bei der Accommodation die Linse durch Erschlaffung der Zonula Ortsveränderungen vornimmt, wodurch für die Tetaniestaare bewiesen wird, dass der Zonula eine wesentliche Bedeutung nicht zukommen kann. Dass sie bei der Erzeugung von Alterstrübungen der Linse mitwirkt, glaube ich bestimmt; gegenüber der Bedeutung der Kernschrumpfung muss sie jedoch in den Hintergrund treten.

Die Verhältnisse in Fall I, wo die Kerntrübung sehr tief lag und einen kleineren Durchmesser als der extrahirte Kern aufwies, erinnern sehr an manche Altersstaare, bei denen ganz ähnliches beobachtet wird. Vielleicht sind auch hier ähnliche Spalten die Ursache, wie in jenem Falle. Meine Präparate beweisen wenigstens aufs Unzweideutigste, dass der normale Sclerosirungsprocess der Linse schwerere Kernveränderungen durchaus nicht ausschliesst.

1) Die geschichtliche Entwickung unserer Kenntnisse von der Staarkrankheit. Leipzig. 1897.

2) v. Graefe's Archiv Bd. 42. 1. u. a. a. O.

Wie die Staarbildung in den Fällen verläuft, in denen die Kernsclerose spät oder gar nicht eintritt, wie dies neuerdings für viele Fälle von hochgradiger Myopie wahrscheinlich geworden ist, ist schwer zu sagen. Immerhin erscheint es mir nicht unwichtig, darauf hinzuweisen, dass die Cataractformen bei Myopie auf der einen Seite oft früher entstehen, auf der anderen aber sich weniger leicht zu Totalstaaren entwickeln. Während ersteres der Ernährungsstörung zur Last zu legen ist, erklärt sich diese 2. Eigenschaft aus der weicheren Beschaffenheit des Kerns und der Corticalis.

Es ist weiterhin ein theoretisches Postulat, dass es bei Altersstaaren ebenso Fälle von relativem Freibleiben der Corticalis geben muss, wie bei Schichtstaaren und dennoch eine Kernschrumpfung vorliegt. Bezüglich der Annahme dieser letzteren befinde ich mit Hess[1]) in erfreulicher Uebereinstimmung für jene Fälle von Cataracta senilis oder praesenilis punctata, welche sich klinisch dadurch auszeichnen, dass trotz des Freibleibens der Corticalis die Linse glatt und leicht ohne erhebliche Reste entbunden werden kann. Für diese Staarform hat Hess den Nachweis geliefert, dass die Corticalis, die nur in einer an den Kern grenzenden Schicht in Form kleiner weisser Pünktchen getrübt ist, während der Kern frei ist, Veränderungen enthält, die als linsenförmige Hohlräume anzusprechen sind. Ihr Querschnitt erscheint elliptisch oder spindelförmig; die so entstandenen Hohlräume enthalten feinkörnige Massen. Bei dieser Gelegenheit beschreibt Hess einen Fall von Schichtstaar mit ähnlichen punktförmigen Trübungen und hebt die nach seiner Ansicht fundamentalen Unterschiede zwischen den beiden Formen hervor, die darin bestehen sollen, dass im letzteren Falle die Lücken resp. Spalten erheblich kleiner gewesen sein, die Fasern wie angenagt erschienen wären und der Inhalt der Lücken sich nicht wie dort mit Haematoxylin gefärbt habe. Dass diese beiden letzteren Punkte nicht geeignet sind, fundamentale Unterschiede zu begründen, habe ich bereits ausgeführt. Meines Erachtens erklärt sich die Grösse der Spalten, überhaupt das ganze Bild folgendermassen. Bei einer weit vorgeschrittenen Kernsclerose — darauf deutet

1) l. c.

der leichte und glatte Operationsverlauf hin — wird eine Kernschrumpfung intercellulare Flüssigkeit auspressen, welche sich an der Stelle ansammelt, wo die Sclerose ihr Ende erreicht, also hier in einer mehr peripheren Schicht und die Fasern auseinanderdrängt. Vermöge der härteren Beschaffenheit der Corticalis werden Spalten von kleinerer Ausdehnung erzeugt, während der Zusammenhang der Schichten im Ganzen gefahrt bleibt. Wäre hier die Schrumpfung intensiver aufgetreten, so wären auch Zerreissungen und grössere Spalten der Corticalis die Folge gewesen und gleichzeitig wären die kleineren Spalten und Lücken weiterhin nach der Peripherie zu finden, mit anderen Worten, es wäre ein Totalstaar entstanden. Ein treffendes Beispiel hierfür liefert Fall IV, wo die Lücken der vorderen Corticalis bis dicht unter die Kapsel reichen und sich mit der Hess'schen Beschreibung vollkommen decken.

Es ist somit die Form, Anordnung und Grösse der bei Cataracta punctata sich findenden Lücken bedingt durch die härtere Beschaffenheit der Corticalis bei vielleicht geringerer Kernschrumpfung. Wird eine jugendliche Linse von einer gleich intensiven Schrumpfung betroffen, so liegt die Zone der Trübung mehr nach dem Kerne zu und es wird die Form der Lücken eine kleinere und mehr rundliche werden, weil die Faserschichten besser seitlich ausweichen können.

Während also nach der einen Seite hin diese Staarform gegenüber den Schichtstaaren keine Unterschiede aufweist, die fundamental genannt werden können, erscheint diese klinisch so gut abgrenzbare Form des Altersstaares in anatomischer Beziehung sehr nahe verwandt mit Fall IV, der klinisch als Totalstaar imponirte. Eine solche Cataracta punctata ist demnach nichts weiter, als ein in Folge weit vorgeschrittener Kernsclerose nur unvollkommen entwickelter Totalstaar und bildet damit den Uebergang zu der Cataracta nigra, einer Form, bei der die ganze Linse dem normalen Sclerosirungsprocess anheimfällt.

Wie ich bereits oben auseinandersetzte, muss die Kernschrumpfung auf eine Beeinträchtigung resp. Aufhebung der Ernährungszufuhr zurückgeführt werden. Meine bisherigen Experimente, die ich nach der Richtung hin anstellte, um durch künstliches Hervorrufen von Ciliarmuskelkrämpfen bei

Thieren die Ernährungszufuhr abzuschneiden, haben ein Resultat wohl aus dem Grunde nicht gezeitigt, weil noch zu kurze Zeit verflossen ist und eventuelle Veränderungen erst später auftreten. Es liegen aber Experimente vor, welche mit aller Schärfe den Nachweis führen, dass auf einem anderen, ähnlichen Wege die Schrumpfung der Linsensubstanz herbeigeführt werden kann. Bei seinen Studien über die Entstehung des Glaucoms konnte Koster[1]) durch Unterbindung der Venae varicosae Cataract erzeugen, und es zeigen die Abbildungen mikroskopischer Präparate ganz deutlich, dass Schrumpfung und Rissbildung an der Hinterfläche des Kerns aufgetreten ist. Auch das klinische Bild der Staare wechselte, vermuthlich nach dem Alter des Thieres und der Dauer der Abschneidung der Ernährungszufuhr. Und wenn Koster auf die Aehnlichkeit seiner Befunde mit Naphthalincataracten hinweist, so wird für mich, obwohl ich darüber keine eigenen Erfahrungen besitze, die Vermuthung wach, dass auch hierbei vielleicht mehr die Schrumpfung als der Faserzerfall eine Rolle spielt. Durch die Stauung wurde gewiss die Ernährungszufuhr zur Linse ebenso behindert, wie durch die Exsudatschicht, welche in Kosters Fällen zuerst die Linse bedeckte und so bringen diese zu einem anderen Zweck bei Kaninchen angestellten Versuche eine willkommene Bestätigung meiner Ansichten über die Staarbildung durch Beeinträchtigung der Zufuhr normalen Ernährungsmateriales.

Auch die Erfahrungen über Glaucom beim Menschen lassen sich nach dieser Richtung hin verwerthen, indem dort, wo die Drucksteigerung am intensivsten und zugleich am andauerndsten aufzutreten pflegt, nämlich beim Secundärglaucom, die meisten Linsentrübungen vorkommen. Je nach dem Alter der Patienten wird die Trübung eine Cataractform erzeugen, die von der Beschaffenheit des Kerns und der Corticalis abhängig ist, und so sehen wir auch, wie aus einem von Schirmer mitgetheilten Falle hervorgeht, bei einer 27jährigen Patientin, die 6 Jahre lang an Drucksteigerung in Folge partiellen Staphyloms gelitten hatte, einen Schichtstaar auftreten, der auch in den Corticalisschichten Veränderungen aufwies, wobei bemerkenswerth ist, dass bis zum

1) v. Graefe's Archiv für Ophthalmologie Bd. 41, 2. S. 30 ff.

19. Lebensjahre die Linse sicher ungetrübt war. Wenn Schirmer diesen Fall aber als Beweis dafür anführt, dass die Auflagerung durchsichtiger Linsenschichten in späteren Jahren sich sehr langsam vollziehen müsse und damit den Fall mit seiner resp. der Horner'schen Theorie erklären zu können glaubt, so möchte ich doch gerade für diesen Fall nochmals besonders hervorheben, dass auch nicht eine einzige Thatsache gegen die Entstehung durch Kernschrumpfung spricht.

Auch aus verschiedenen Abbildungen, die O. Becker in seinem grossen Werke über die Linsenerkrankungen giebt, geht hervor, dass die Kernschrumpfung bei solchen Staarformen eine grosse Rolle spielt, die durch intraoculare Processe verursacht werden, wie z. B. aus den Fig. 63—66 hervorgeht, und es ist u. a. aus dem früher Gesagten leicht verständlich, dass eine Linse, die in Exsudatmassen eingebettet ist, schon allein durch Kernschrumpfung trübe werden kann.

Die in Folge der Kernschrumpfung auftretende Spaltbildung erklärt auch die Thatsache, dass bei Alterscataracten zunächst eine Verringerung des Volumens der Linse auftritt, wie sie von Priestley Smith zuerst nachgewiesen wurde und später durch die eindringende Gewebsflüssigkeit die ohnehin in Folge latenter Spannung vorhandene Neigung zur Spaltbildung begünstigt wird. Es können auf diese Weise ganze Schichten auseinanderreissen und auch die dem Zuge der Linse folgende Kapsel durch eine Flüssigkeitsschicht abgehoben und dadurch die Linse gebläht werden. Aus dem verschiedenen Verhalten der Corticalis je nach dem Fortschreiten der normalen Kernsclerose erklärt sich auch die Thatsache, dass in einem Falle, wo in Folge der härteren Beschaffenheit der Corticalis grössere Spalten auftreten, die Reifung langsamer erfolgt und in anderen Fällen durch Zerreissung ganzer Corticalisschichten rasch die ganze vordere oder hintere Corticalis total getrübt wird.

Für die Altersstaare und eine Reihe anderer Staarformen stellt somit die Kernschrumpfung ebenfalls das wichtigste aetiologische Moment dar. Da Ciliarmuskelkrämpfe hierbei keine Rolle spielen können, so werden wir für die Behinderung oder Aufhebung der Zufuhr des normalen Er-

nährungsmateriales, welche die Kernschrumpfung verursacht, andere Factoren verantwortlich machen, und es liegt auf der Hand, dass wir ausser den eigentlichen Altersveränderungen Gefässerkrankungen aller Art, Entzündungen, Stauungen u. s. w. diese Rolle zuschreiben müssen.

Schliesslich möchte ich noch ganz kurz auf eine neuerdings besser bekannt gewordene Anomalie hinweisen, die vielleicht auch in den durch blosse Kernschrumpfung auftretenden vielfachen Variationen der Linsenveränderungen ihre Erklärung findet.

Bei beginnender Alterscataract differenzirt sich der Kern von der Corticalis gelegentlich in Form einer feinen Grenzlinie die z. B. O. Becker[1]) an einer von Samelsohn extrahirten Linse demonstriren konnte. Vielleicht ist diese auf die Scheidung des Kerns von der Corticalis zu beziehende Linie auch auf die Kernschrumpfung zurückzuführen, und so würden sich vielleicht auch die Fälle erklären, welche neuerdings von Antonelli[2]) beschrieben wurden, wo eigenthümliche Schattenbewegungen auftraten, die in einer besonderen Differenzirung des Kernes begründet waren. Auch liegt es nahe, daran zu denken, dass auch eine solche Kernschrumpfung, welche nur zur Bildung grosser Spalten an der Vorder- und Hinterfläche des Kerns geführt hat, während die Lückenbildung in Folge der starken Schrumpfung nur eine spärliche ist, wie es z. B. bei meinen Schichtstaarfällen zutraf, durch die vermehrte Dichtigkeit der centralen Partieen und die Abflachung des Kerns eine Aenderung der Refraction bedingen könnte, so dass central eine geringere Brechung erfolgt, als in den peripheren Partien der Linse. Auf diese Weise würden diejenigen Fälle von sog. doppelter Refraction auf einem Auge zu erklären sein, welche keine Abflachung der centralen Hornhauttheile aufweisen, wie sie Axenfeld[3]) beschrieben hat, sondern, wie schon Müller[4]) bei der Besprechung der Fälle von Linsen mit doppeltem Brennpunkt treffend hervorgehoben hat, auf einer Abflachung oder stär-

1) Zur Anatomie der gesunden und kranken Linse. 1883. S. 53.
2) Annales d'oculistique Bd. 118. S. 17.
3) Archiv für Augenheilkunde Bd. 31.
4) Zehender's Monatsblätter f. Augenheilkunde Bd. 32.

keren Wölbung des Kernes der Linse beruhen müssen. Als Beweis möchte ich anführen, dass ich in einem Falle[1]), den ich zuerst im Axenfeld'schen Sinne erklärte, späterhin nach einem Jahre deutliche Veränderungen in der Linse gefunden habe, die eine zwar unvollständige, aber deutliche, feine, leicht getrübte Grenzlinie am Kernaequator darstellten. Auch in der Folgezeit habe ich noch zweimal Gelegenheit gehabt, solche Fälle zu sehen, bei denen eine Krümmungsanomalie der Hornhaut nicht vorlag. Dass eine Verringerung des sagittalen Durchmessers des Kernes im Verein mit grösserer Dichtigkeit erhebliche Aenderungen im optischen Verhalten der centralen Linsentheile hervorrufen kann, ist wohl kaum fraglich, und so mussten solche Fälle klinisch als unentwickelte Schichtstaare bezeichnet werden, während eine anatomische Untersuchung vielleicht Analogien mit den früher von mir beschriebenen Fällen aufweisen würde, wo trotz enormer Kernschrumpfung der centrale Theil noch rothes Licht durchliess und die Peripherie des Kerns bei Durchleuchtung ein dunkles Band darstellte.

IV.

Die Resultate vorstehender Arbeit lassen sich kurz in Folgendem zusammenfassen.

1. Die Vermuthung von Wettendorfer, dass wohl die meisten Fälle von Cataract bei Frauen im mittleren Lebensalter, die an „Krämpfen" (Saemisch) gelitten haben, auf Tetanie zurückzuführen sind, erfährt durch 2 neue Fälle eine weitere Bestätigung.
2. Die ursächliche Bedeutung der Tetanie liegt darin, dass durch Ciliarmuskelkrämpfe zeitweise eine Aufhebung der Zufuhr normalen Ernährungsmateriales zur Linse hervorgerufen wird, worauf die centralen Theile der Linse mit einer Schrumpfung antworten.
3. Die zum ersten Male vorgenommene anatomische Unter-

1) Sitzungsber. der niederrhein. Gesellschaft für Natur- und Heilkunde. 1895. Bd. 35.

suchung dieser Staarform ergab in einem Falle, der klinisch von einem Altersstaar nicht zu unterscheiden war, dass eine perinucleare Zone kleiner Lücken vorlag, die genau den bei Schichtstaaren beschriebenen entsprach, während im anderen ausgedehnte Spaltbildung an der Vorderfläche des Kerns und Lückenbildung dieser Art nur an dessen Hinterfläche zu finden war, womit die klinischen Erscheinungen dieser als typische Cataracta nuclearis zu bezeichnenden Form gut übereinstimmen.

4. Da auch die Tetanie bei Schichtstaaren vermuthlich eine viel grössere Rolle spielt, als die Rachitis und auch die anatomischen Veränderungen bei Schichtstaaren denen der beiden Tetaniestaare analog sind, so erhält meine bereits früher geäusserte Ansicht, dass der Schichtstaar durch eine in Folge mangelnder Zufuhr normalen Ernährungsmateriales auftretende Kernschrumpfung bedingt sei, eine weitere Stütze, um so mehr, als alle die bei Schichtstaaren bisher vorgefundenen Veränderungen auch bei Altersstaaren vorkommen.
5. Die Kernschrumpfung spielt auch bei Altersstaaren eine grössere Rolle als der „Faserzerfall“ und ist auch in solchen Fällen vorhanden, die klinisch keine sog. perinucleare Trübungszone erkennen lassen. Sie ist eine Folge von Erkrankungen des Auges, welche durch Entzündung, Stauung, Gefässerkrankungen und andere Ursachen die Zufuhr normalen Ernährungsmateriales zur Linse beeinträchtigen.
6. Damit wird für die Schichtstaare, für die Tetaniestaare und ebenso für die meisten Formen der secundären und Altersstaare eine gemeinsame Ursache angenommen, die in einer durch zeitweise oder dauernd erfolgende Beeinträchtigung oder Aufhebung der normalen Ernährungszufuhr stattfindenden Schrumpfung der centralen Linsentheile besteht, wodurch Lücken, Spalten und Tropfen gebildet werden. Durch spätere Trübung des Inhalts der Lücken und kleineren Spalten erklärt sich die Zunahme der perinuclearen und Corticalistrübungen; durch nachträgliches Zerreissen von Faserschichten in der Corticalis die spätere Volumenzunahme von Altercataracten.

7. Eine wirkliche Erkrankung der Linsenfasern spielt bei allen diesen Staarformen, wenn sie überhaupt vorhanden ist, eine mehr untergeordnete Rolle, während das Hauptgewicht auf die rein mechanisch bedingten Veränderungen zu legen ist.
8. Der Schichtstaar ist demnach nichts weiter, als ein in Folge der weicheren und elastischen Beschaffenheit der Corticalis und der weicheren Beschaffenheit der Kernperipherie nur unvollständig entwickelter Totalstaar.

Universitäts-Buchdruckerei von Carl Georgi in Bonn.

1.

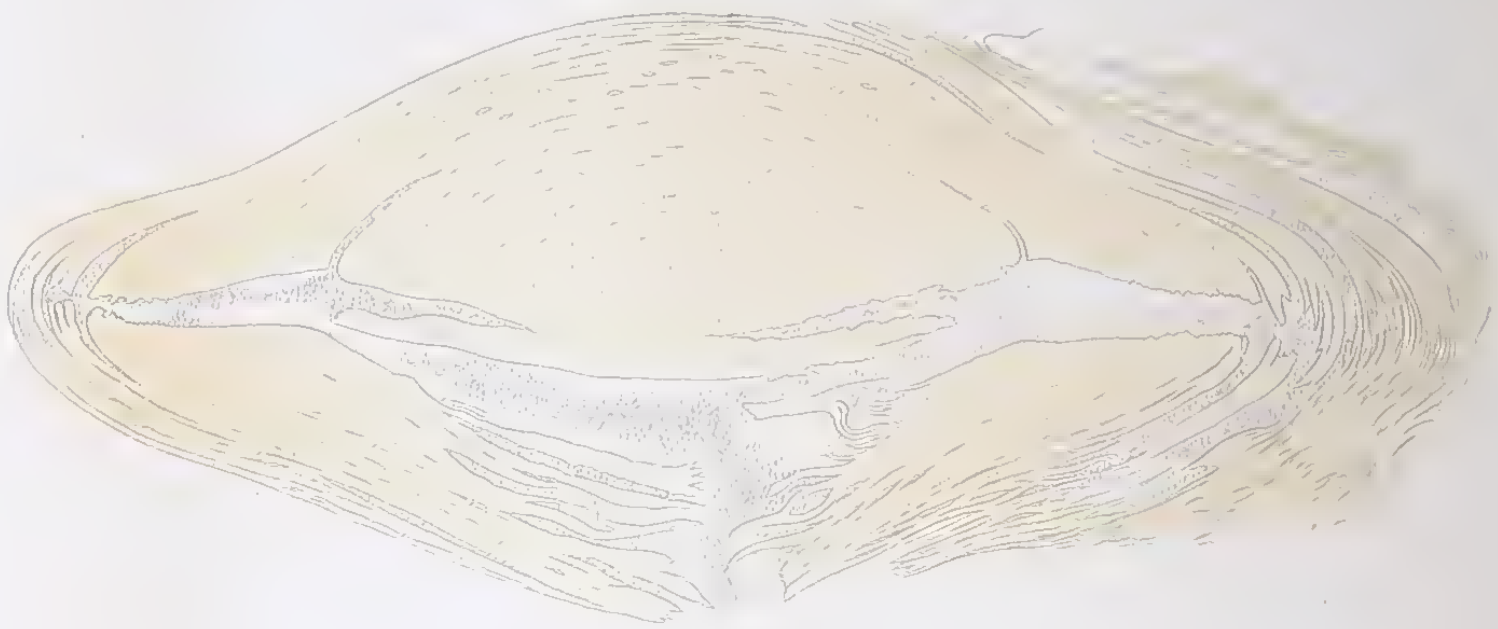

5.



W. Rose gez.

2.



4.

Lith. Anst. v. Werner & Winter, Frankfurt a/M.

LIBRARY